



К ОЛОПРОКТОЛОГИЯ

научно-практический медицинский журнал

2 (16) 2006



Ассоциация
колопроктологов
России



2 (16) 2006

2002

123154,

... 2
.: (095) 199 95 58

.: (095) 199 04 09

E mail: gnck@tsr.ru

.: (095) 937 07 00

77 14097

СОДЕРЖАНИЕ

Проф. Орлова Л.П.	3
К.м.н. Шкуро А.Г., Чибисов Г.И., Ахлебинин В.К., Бубнов М.М., Колосков И.О.	11
Проф. Поддубный И.В., Исаев А.А., д.м.н. Алиева Э.И., Козлов М.Ю., Наковкин О.Н., Лобань Н.В.	13
Проф. Мазанкова Л.Н., к.м.н. Водилова О.В., д.м.н. Конович Е.А., проф. Халиф И.Л.	16
К.м.н. Михайлова Т.Л., Романов Р.И., к.м.н.Костенко Н.В., Ахмедова А.О., д.м.н. Конович Е.А., проф.Халиф И.Л.	19
В.А. Астахов, к.м.н. Э.А. Хачатурова.	24
Член-корр. АН РТ, проф. К.М. Курбонов, О.К. Кандаков	27
Проф. Яновой В.В., Мартынов А.С., Разин А.Н., Филиппова И.Ф. Lentinus edodes ()	32
Член-корр. РАМН проф. Тимербулатов В.М., к.м.н. Нагаев Н.Р.	34
Академик РАМН, проф. Воробьев Г.И., проф. Шелыгин Ю.А., Мартянова В.И. ()	38
	44

ПАТОГЕНЕЗ БОЛЕВОГО СИНДРОМА ПОСЛЕ ГЕМОРОИДЭКТОМИИ

Проф. Шелыгин Ю.А., д.м.н. Подмаренкова Л.Ф., д.м.н. Благодарный Л.А.,
Хмылов Л.М., к.м.н. Максимова Л.В., Жарков Е.Е.

ФГУ ГНЦ колопроктологии Росздрава
(директор – академик РАМН, проф. Г. И. Воробьев), г. Москва

современной литературе нет единодушного мнения о причинах возникновения болевого синдрома после геморроидэктомии и путях его профилактики. В равной мере, отсутствует четкое представление о влиянии геморроидэктомии на функциональное состояние запирающего аппарата прямой кишки и его взаимосвязь с послеоперационным болевым синдромом. Распространено мнение, что после геморроидэктомии возникает спазм внутреннего сфинктера, который является причиной боли, и в связи с этим рекомендуют производить профилактическую хирургическую или медикаментозную релаксацию гладкомышечного запирающего аппарата [1,6,7]. При этом ни в одной из работ наличие спазма внутреннего сфинктера в послеоперационном периоде не доказано физиологическими методами обследования. Утверждение о предполагаемом спазме в послеоперационном периоде высказывается лишь на основании того факта, что у многих больных геморроидальной болезнью в предоперационном периоде определяются повышенные показатели внутрианального давления покоя.

Большинство авторов считают, что причина болевых ощущений связана с самой операционной травмой, причиняемой в богато иннервируемой зо-

не анального канала. По мнению S. Wexner (2001) операционная травма влечет за собой местный отек, острую субклиническую инфекцию и воспаление [22].

Вместе с тем в литературе встречаются весьма противоречивые сведения о влиянии различных методов геморроидэктомии на выраженность болевого синдрома.

Так, с точки зрения I. Khubchandani et al (2002) закрытая геморроидэктомия имеет преимущества перед открытой техникой Миллигана и Моргана, так как при ушивании ран сокращаются области анального канала, лишенные эпителиальной выстилки [14].

В то же время, по мнению E. Ganio et al (2001) сдавливание гладкомышечных волокон внутреннего сфинктера и слизистой в прошиваемой сосудистой ножке и краях раны, с развитием в последующем тканевой реакции на шовный материал является наиболее вероятной причиной болевого синдрома после закрытой геморроидэктомии [8].

Для уменьшения травматичности геморроидэктомии в последние годы ряд хирургов применяют ультразвуковой скальпель [2,4,13,20]

Цель исследования: изучить патогенез болевого синдрома после геморроидэктомии.

рамках проводимого проспективного сравнительного исследования результатов хирургического лечения больных геморроем различными способами нами изучено функциональное состояние запирающего аппарата прямой кишки при помощи профилометрии у 112 пациентов до операции, а также на 5 и 15 дни после операции. Средний возраст больных составил $45,2 \pm 10,9$ лет. Всего было обследовано 66 мужчин и 46 женщин. У 77 пациентов имелась 3 стадия геморроя, у 35 – 4 стадия. При помощи случайной выборки пациенты разделены на три группы. Основную группу составили 30 больных, которым выполнена геморроидэктомия ультразвуковым скальпелем. Средний возраст пациен-

тов данной группы составил $45,3 \pm 10,8$ лет. В двух контрольных группах оперативные вмешательства выполнялись стандартными методами. В контрольную группу I включено 42 пациента, которым была произведена закрытая геморроидэктомия с восстановлением слизистой анального канала. Средний возраст этих больных составил $45,5 \pm 10,7$ лет. Контрольную группу II составили 40 больных, которым выполнена типичная открытая геморроидэктомия с использованием электрокоагуляции. Средний возраст в данной группе составил $44,9 \pm 10,7$ лет. Статистически достоверных отличий в исследуемых группах больных по полу и стадии заболевания не выявлено (табл. 1).

Таблица 1. Распределение больных по полу и стадиям заболевания.

Пол	Основная группа (n – 30)		Контрольная группа I (n – 43)		Контрольная группа II (n – 40)	
	Абс.	%	Абс.	%	Абс.	%
Мужчины	18	60%	24	57,2%	24	60%
Женщин	12	40%	18	42,8%	16	40%
3 стадия	21	70%	30	71,4%	26	65%
4 стадия	9	30%	12	28,6%	14	35%

*выявленные различия статистически не достоверны ($P>0,05$)

Применение ультразвукового скальпеля привело к значительному сокращению продолжительности вмешательства по сравнению с традиционными закрытой и открытой геморроидэктомией (18,0±3,0 мин., 40,0±9,0 мин., 32,0±7,0 мин., соответственно) ($P<0,05$). Сокращение продолжительности оперативного вмешательства при использовании гармонического скальпеля достигается за счет отсутствия необходимости таких этапов, как гемостаз при помощи электрокоагуляции или этапа ушивания послеоперационных ран. Кроме того, иссечение наружных и внутренних геморроидальных узлов и пересечение их сосудистых ножек производится быстрее гармоническим скальпелем по сравнению с традиционными методами, потому, что одновременно происходит коагуляция и пересечение тканей.

В послеоперационном периоде нами изучена интенсивность послеоперационного болевого синдрома. Для оценки интенсивности послеоперационного болевого синдрома нами производился учет потребности пациентов в наркотических анальгетиках (2% раствор промедола). У больных основной группы отмечалась более низкая потребность в наркотических анальгетиках по сравнению с пациентами, перенесшими закрытую и открытую геморроидэктомию (1,05±0,5мл 2% раствора промедола, 4,01±0,6мл, и 3,05±0,5мл, соответственно) ($P<0,05$). Также субъективная оценка болевого синдрома производилась самими пациентами при помощи визуальной аналоговой шкалы (VAS), в которой выраженность боли оценивается от 0 (полное отсутствие боли) до 10 (очень сильная боль, превышающая мыслимые пределы).

Таблица 2. Бальная оценка интенсивности послеоперационного болевого синдрома.

День после операции	Выраженность болевого синдрома в баллах		
	Основная группа	Контрольная группа 1	Контрольная группа 2
1	2,9±0,6*	5,9±0,8**	5,1±1,1**
2	2,0±0,6*	5,3±0,9**	4,1±0,7**
3	3,2±0,4*	6,1±0,5**	5,3±0,9**
4	4,3±0,5*	6,1±0,6**	6,2±0,7**
5	4,5±0,3**	5,2±0,4**	7,0±0,5**
7	4,2±0,7**	4,3±0,6**	6,5±0,7*
10	3,3±0,4**	3,2±0,5**	5,9±0,5*
15	1,8±0,3**	1,5±0,4**	4,1±0,6*
20	1,3±0,4**	1,0±0,5**	2,0±0,5**

*выявленные различия статистически достоверны ($P<0,05$)

**выявленные различия статистически не достоверны ($P>0,05$)

В первые сутки после операции у больных перенесших геморроидэктомию ультразвуковым скальпелем болевой синдром менее выражен по сравнению с пациентами перенесшими типичную закрытую и открытую геморроидэктомию ($P < 0,05$) (Табл. 2). Наибольшая интенсивность послеоперационного болевого синдрома отмечается у пациентов перенесших закрытую геморроидэктомию, однако разница с больными после открытой геморроидэктомии статистически не достоверна ($P > 0,05$). На второй день интенсивность болевого синдрома снижается во всех группах, наименьшая интенсивность болевых ощущений остается у больных основной группы, наибольшая интенсивность – у пациентов, перенесших традиционные вмешательства, отличия статистически достоверны. На 3 и 4 день отмечается повышение интенсивности болевого синдрома во всех трех группах, связанное с первой дефекацией, при этом уровень интенсивности боли остается наименьшим после геморроидэктомии ультразвуковым скальпелем ($P < 0,05$). К 5 дню после операции минимальная интенсивность болевого синдрома отмечается у пациентов, перенесших геморроидэктомию ультразвуковым скальпелем, а максимальная у больных, перенесших типичную открытую геморроидэктомию. При этом статистически значимых отличий между всеми тремя группами не получено ($P > 0,05$). На 7 сутки у больных основной и первой контрольных групп интенсивность болевого синдрома практически одинакова ($P > 0,05$). Максимальная выраженность болевого синдрома наблюдается у пациентов перенесших открытую геморроидэктомию ($P < 0,05$). На 10 день указанные тенденции сохра-

няются. К 15 дню интенсивность боли минимальна у больных перенесших геморроидэктомию ультразвуковым скальпелем и закрытую геморроидэктомию, а после открытой геморроидэктомии наблюдается достоверно более высокий уровень болевого синдрома ($P < 0,05$). На 20 день после геморроидэктомии интенсивность болевого синдрома минимальна во всех группах ($P > 0,05$). Таким образом, применение ультразвукового скальпеля при геморроидэктомии позволяет снизить интенсивность послеоперационного болевого синдрома с 1 по 4 день послеоперационного периода по сравнению с традиционными способами геморроидэктомии.

При помощи гистологического метода нами изучены операционные препараты, полученные после выполненных оперативных вмешательств. После применения ультразвукового скальпеля глубина коагуляционного некроза составляет в среднем $0,5 \pm 0,05$ мм. Определяемые изменения в подлежащих зоне некроза тканях носят обратимый характер без разрушения клеточных структур, а сосудистая реакция не выражена, что говорит об узкой направленности воздействия энергии ультразвукового скальпеля.

Вместе с тем, после применения электрокоагуляции толщина коагуляционного слоя в изученных препаратах составляет не менее $2,5 \pm 0,5$ мм. Раны значительно карбонизированы. В подлежащих тканях после применения электрокоагуляции отмечается выраженная дегидратация, а также сосудистая реакция в виде спазма мелких артерий, свидетельствующая о глубоком проникновении термического воздействия.

исследование проводилось при помощи прибора «Полиграмм» шведской фирмы «Senetics» с 6-ти канальным перфузионным катетером диаметром 3 мм, который обеспечивал регистрацию давления в разных плоскостях по всей длине анального канала. В послеоперационном периоде особенно важно то, что введение катетера не причиняет больным какой-либо боли или дискомфорта,

так как его толщина составляет всего 3 мм. Профилометрия позволяет измерять давление на всех уровнях анального канала в состоянии покоя и волевого сокращения и представлять полученные данные в виде графической трехмерной модели распределения величин давления вдоль оси анального канала, что позволяет судить о функциональном состоянии внутреннего и наружного сфинктеров.

исследования функции запирающего аппарата прямой кишки показало, что у всех больных геморроем до операции в той или иной степени отмечается повышение внутрианального давления покоя и волевого сокращения по сравнению с физиологической нормой, что, скорее всего, является компенсаторной реакцией запирающего аппарата прямой кишки при выпадении внутренних геморроидальных узлов. Достоверных отличий в основных показателях анального давления при профилометрии во всех

трех группах пациентов перед операцией не выявлено (табл. 3).

При обследовании на 5 сутки после операции у пациентов во всех группах отмечается снижение анального давления покоя. Однако наименее выраженные изменения определяются после геморроидэктомии ультразвуковым скальпелем – среднее давление в покое составляет $48,94 \pm 5,53$ мм. рт. ст., что было достоверно выше аналогичных показателей после традиционных способов геморроидэкто-

Таблица 3. Основные показатели внутрианального давления у пациентов основной и контрольных групп до операции, на 5 и 14 дни после операции

Сроки исследования	Параметр	Основная группа n = 30	Контрольная группа I n- 42	Контрольная группа II n- 40	Норма
До операции	Среднее давление в покое (мм.рт.ст.)	68,33±5,93**	62,84±2,57**	65,20±3,13**	52,2±8,2
	Среднее давление при волевом сокращении (мм.рт.ст.)	113,7±7,36*	111,5±6,12	116,9±6,39**	76,6±8,9
5 день после операции	Среднее давление в покое (мм.рт.ст.)	48,94±5,53*	33,42±2,16**	27,9±2,21**	52,2±8,2
	Среднее давление при волевом сокращении (мм.рт.ст.)	90,78±6,02*	65,10±6,07**	57,32±6,24**	76,6±8,9
15 день после операции	Среднее давление в покое (мм.рт.ст.)	58,78±3,23*	41,27±2,98**	38,4±3,46**	52,2±8,2
	Среднее давление при волевом сокращении (мм.рт.ст.)	105,34±6,70*	88,94±6,84**	83,78±6,02**	76,6±8,9

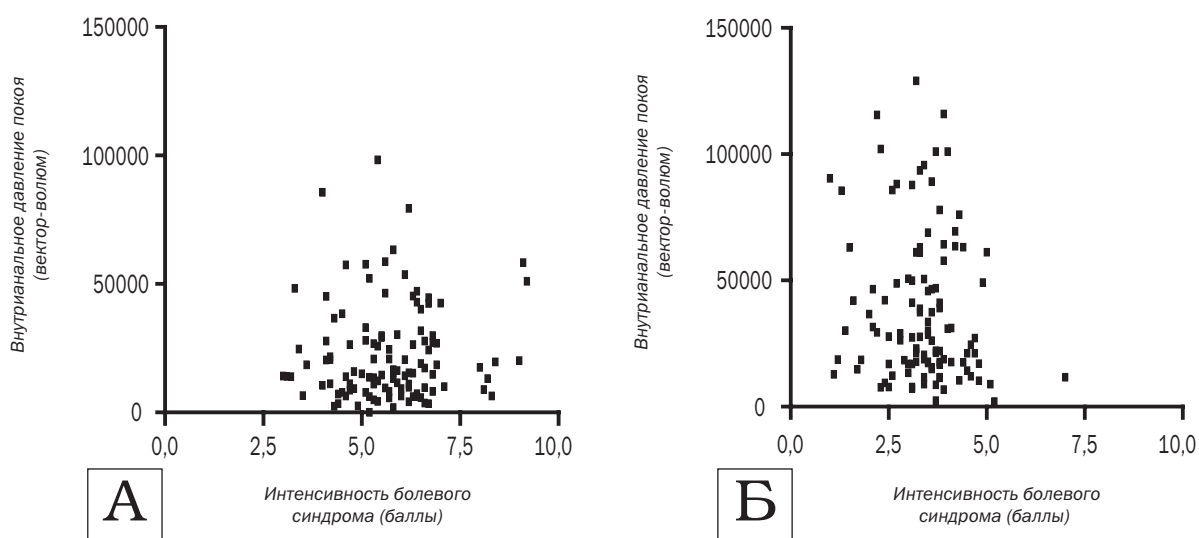
* $P < 0,05$ (Выявленные различия статистически достоверны)

** $P > 0,05$ (Выявленные различия статистически не достоверны)

мии. Как после выполнения традиционной закрытой, так и открытой геморроидэктомии отмечается резкое падение давления покоя по сравнению с исходным уровнем (33,42±2,16 мм. рт. ст. после закрытой геморроидэктомии и 27,9±2,21 мм. рт. ст. после открытой геморроидэктомии), что свидетельствует о серьёзном нарушении функционального состояния внутреннего сфинктера. Также снижение давления при максимальном сокра-

щении в основной группе было не столь существенным (95,8±6,0 мм. рт. ст.), чем после применения традиционных способов (65,1±6,0 мм. рт. ст. и 57,3±6,2 мм. рт. ст. соответственно), что свидетельствует о существенном нарушении функционального состояния наружного сфинктера у пациентов контрольных групп. На 15 день после геморроидэктомии ультразвуковым скальпелем функциональное состояние внутреннего сфинктера практически восстанавлива-

Рисунок 1. Корреляция выраженности послеоперационного болевого синдрома и показателей внутрианального давления покоя (вектор-волюм) у пациентов на 5 (А) и на 15 (Б) день после различных видов геморроидэктомия ($P > 0,05$).



ется (среднее давление покоя в анальном канале составляет $57,78 \pm 3,23$ мм. рт. ст.), а после традиционных закрытой и открытой геморроидэктомии давление в анальном канале оказалось достоверно ниже и составило $41,27 \pm 2,98$ мм. рт. ст. и $38,4 \pm 3,46$ мм. рт. ст., соответственно.

К 15 дню внутрианальное давление при волевом сокращении у больных, перенесших геморроидэктомию ультразвуковым скальпелем практически достигает исходного уровня и составляет $105,34 \pm 6,7$ мм. рт. ст. При этом, после применения традиционных закрытой и открытой геморроидэктомии даже к 14 дню не произошло восстановления функционального состояния наружного сфинктера ($88,94 \pm 6,8$ мм. рт. ст. и $83,78 \pm 6,0$ мм. рт. ст., соответственно).

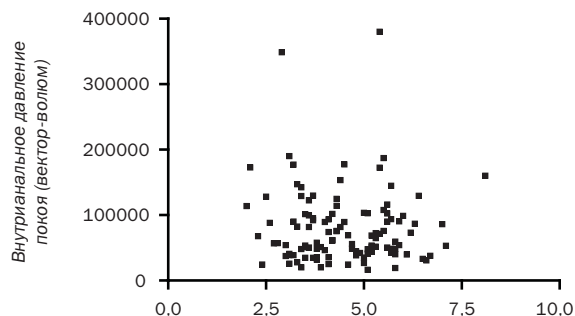
Ни в одном наблюдении при проведении профилометрии нами не зафиксировано возникновения так называемых ультрамедленных волн, являющихся одним из признаков спазма внутреннего сфинктера. Установлено, что 35 больных (31,25%) отмечали непроизвольное отхождение газов, выделения слизи и жидкого кишечного содержимого в течение 2–2,5 недель после операции. В основной группе после операции жалобы на нарушения функции держания предъявляли 5 больных (16,6%), в то время, как в каждой из контрольных групп в послеоперационном периоде указанные жалобы отмечали по 15 пациентов, что составило 35,7% и 37,5% от общего количества больных в данных группах. Таким образом, частота возникновения анального недержания у больных основной группы была достоверно ниже по сравнению с пациентами контрольных групп ($P < 0,05$). Данные явления прекратились у всех больных после заживления послеоперационных ран и не потребовали специального лечения. Вместе с тем, наличие транзиторных нарушений функции держания потребовало тщательного динамического наблюдения за этими пациентами.

При профилометрии у этих больных определялось резкое снижение внутрианального давления покоя ниже 30 мм.рт.ст., то есть значительно ниже физиологической нормы, при различных показателях волевого сокращения. На профилограммах этих больных также всегда отсутствовала «зона высокого давления». По мере восстановления функционального состояния запирающего аппарата прямой кишки и восстановления нормальных показателей внутрианального давления явления анальной инконтиненции исчезли у всех обследованных больных.

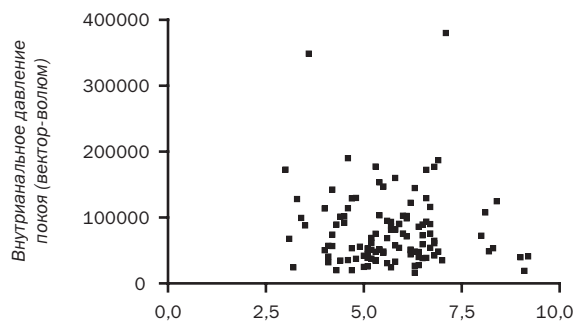
Крайне важно подчеркнуть, что нами не выявлено корреляционной зависимости между выраженностью послеоперационного болевого синдрома и показателями давления покоя в анальном канале на 5 и 15 день после операции (рис. 1), что подтверждает полученные нами данные об отсутствии спазма внутреннего сфинктера после геморроидэктомии. Распределение на представленных графиках носит случайный, хаотичный характер, и у больных с одинаковым уровнем болевого синдрома могут отмечаться как высокие, так и низкие показатели внутрианального давления.

Также не выявлено взаимосвязи между интенсивностью послеоперационного болевого синдрома и исходным уровнем внутрианального давления по-

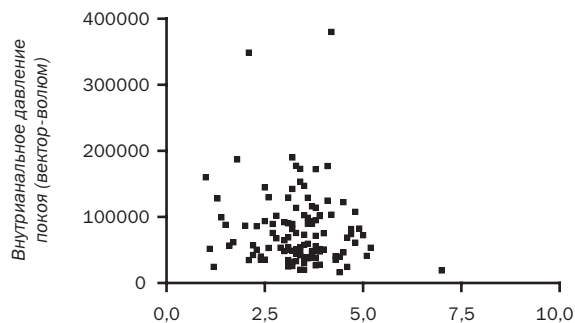
Рисунок 2. Распределение значений интенсивности болевого синдрома у пациентов на 1 (А), 5 (Б) и 15 (В) день после различных видов геморроидэктомии в зависимости от величин исходных показателей внутрианального давления покоя (вектор-волюм) ($P > 0,05$).



А Интенсивность болевого синдрома (баллы)



А Интенсивность болевого синдрома (баллы)



А Интенсивность болевого синдрома (баллы)

Рисунок 3. Цитограммы мазков-отпечатков с поверхности ран у больных на 3 день после: а – геморроидэктомии ультразвуковым скальпелем (больной М., 46 лет, ист. б-ни № 1057–2002 г.); б – закрытой геморроидэктомии (больной А., 41 лет, ист. б-ни № 1357–2002 г.); в – открытой геморроидэктомии электрокоагулятором. (больной Ф., 39 лет, ист. б-ни № 1502–2002 г.) Окраска по Паппенгейму х 200.

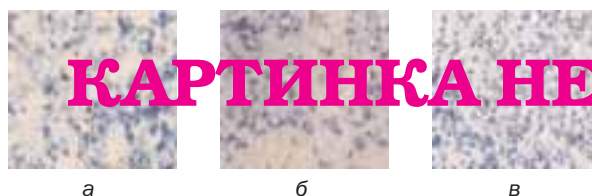


Рисунок 4. Цитограммы мазков-отпечатков с поверхности ран у больных на 5 день после: а – геморроидэктомии ультразвуковым скальпелем (больной М., 46 лет, ист. б-ни № 1057–2002 г.); б – закрытой геморроидэктомии (больной А., 41 лет, ист. б-ни № 1357–2002 г.); в – открытой геморроидэктомии электрокоагулятором. (больной Ф., 39 лет, ист. б-ни № 1502–2002 г.) Окраска по Паппенгейму х 200.



Рисунок 5. Цитограммы мазков-отпечатков с поверхности ран у больных на 10 день после: а – геморроидэктомии ультразвуковым скальпелем (больной М., 46 лет, ист. б-ни № 1057–2002 г.) б – закрытой геморроидэктомии (больной А., 41 лет, ист. б-ни № 1357 – 2002 г.) в – открытой геморроидэктомии электрокоагулятором. (больной Ф., 39 лет, ист. б-ни № 1502–2002 г.) Окраска по Паппенгейму х 200 (а, б); х 400 (в).



Рисунок 6. Цитограммы мазков-отпечатков с поверхности ран у больных на 15 день после: а – геморроидэктомии ультразвуковым скальпелем (больной М., 46 лет, ист. б-ни № 1057 – 2002 г.) б – закрытой геморроидэктомии (больной А., 41 лет, ист. б-ни № 1357 – 2002 г.) в – открытой геморроидэктомии электрокоагулятором. (больной Ф., 39 лет, ист. б-ни № 1502 – 2002 г.) Окраска по Паппенгейму х 200 (а, б); х 400 (в).



коя до операции ($P > 0,05$) (рис. 2).

При изучении динамики раневого процесса нами установлено, что на 3 сутки после операции в мазках-отпечатках, полученных с поверхности послеоперационных ран у больных, перенесших геморроидэктомию ультразвуковым скальпелем определялась умеренная воспалительная реакция нейтрофильного характера, в то время как у больных, перенесших закрытую геморроидэктомию, с ушитыми наглухо ранами анального канала, отмечалась слабовыраженная воспалительная реакция с наличием единичных нейтрофилов. Вместе с тем, у пациентов, перенесших открытую геморроидэктомию с применением электрокоагулятора на 3 сутки после операции определялась выраженная воспалительная раневая реакция нейтрофильного характера с наличием вне- и внутриклеточно расположенной микрофлоры (картина характерная для открытых, подвергающихся микробному обсеменению, ран) (рис 3).


К 5 суткам после «ультразвуковой» и закрытой геморроидэктомии в мазках-отпечатках появляются ранние признаки репарации – одноядерные гистиоциты, сначала одиночные, затем в виде скоплений. В мазках-отпечатках, полученных у больных после открытой геморроидэктомии с применением электрокоагуляции признаки репарации отсутствуют, определяются крупные макрофаги с зерни-

стыми включениями на фоне разрушенных лейкоцитов, нитей фибрина – замедленное очищение раны (рис 4).

К 10 суткам после у большинства больных после геморроидэктомии ультразвуковым скальпелем и закрытой геморроидэктомии отмечается практически полное отсутствие элементов воспаления, выявляется картина дальнейшего нарастания репаративных процессов: фибробласты, волокна рыхлой соединительной ткани и пласты клеток созревающего плоского эпителия с базофильной цитоплазмой. После открытой геморроидэктомии электрокоагулятором в цитологических препаратах практически всех больных все ещё сохранялись элементы воспаления с признаками дистрофии. Однако наряду с этим также появлялись признаки репарации: скопления одноядерных гистиоцитов и единичные клетки незрелого плоского эпителия с характерными крупными ядрами (рис 5).

К 15 дню в раневых отпечатках больных основной группы выявляются волокнистые тяжи и признаки эпителизации раны: скопления клеток незрелого и зрелого плоского эпителия. У больных, перенесших закрытую геморроидэктомию, в мазках также выявляются скопления зрелого плоского эпителия и появляются клеточные признаки образования рубцовой соединительной ткани – фиброциты. В цитограммах пациентов второй контрольной группы в

Рисунок 7. Цитограммы мазков-отпечатков с поверхности ран у больных на 20 день после: а – геморроидэктомии ультразвуковым скальпелем (больной М., 46 лет, ист. б-ни № 1057 – 2002г.) б – закрытой геморроидэктомии (больной А., 41 лет, ист. б-ни № 1357 – 2002г.) в – открытой геморроидэктомии электрокоагулятором (больной Ф., 39 лет, ист. б-ни № 1502 – 2002г.) Окраска по Паппенгейму х 1000 (а); х 400 (б, в).



литературе встречаются весьма противоречивые сведения о влиянии геморроидэктомии на функциональное состояние запирающего аппарата и его взаимосвязь с интенсивностью болевого синдрома. Исходя из предположения, что основным фактором в возникновении послеоперационного болевого синдрома является спазм внутреннего сфинктера, J.C.Goligher и соавт. [9] еще в 1969г применяли дополнительную дилатацию анальных сфинктеров при геморроидэктомии и обнаружили незначительное уменьшение интенсивности болевого синдрома. Вместе с тем, дилатация привела к увеличению частоты недержания жидкого кала и газов по сравнению с больными, перенесшими традиционную геморроидэктомию. V. Mathai и соавт. [15] провели сравнительное изучение интенсивности болевого синдрома у двух групп больных, перенесших геморроидэктомию в сочетании с боковой закрытой сфинктеротомией, а также обычную геморроидэктомию и не обнаружили каких-либо достоверных различий. Вместе с тем произошло значительное увеличение частоты возникновения недержания после геморроидэктомии, сопровождающейся боковой закрытой сфинктеротомией. При этом, они не обнаружили никакого снижения интенсивности послеоперационного болевого синдрома. Также I.T. Khubchandani и соавт. [14] изучив результаты лечения 39 больных не обнаружили никаких отличий в выраженности болевого синдрома в день операции, после дефекации и на 4 день после операции при использовании боковой сфинктеротомии и без неё. В то же время, G.Galizia и соавт. [7] отметили уменьшение выраженности послеоперационной боли, снижение потребности в анальгетиках у пациентов, перенесших геморроидэктомию в сочетании с боковой сфинктеротомией, у которых исходно определялись повышение показателей анального давления покоя. Однако, у этих больных после операции не проводились функциональные исследования запирающего аппарата. В равной мере в литературе представлены противоречивые сведения об эффективности медикаментозной релаксации внутреннего сфинктера при геморроидэктомии. В рандомизированном исследовании Y.H. Но и

этот период времени присутствуют лишь скопления гистиоцитов и единичные элементы воспаления (рис 6).

На 20 сутки в мазках отпечатках у больных основной и первой контрольной группы определяются пласты клеток зрелого плоского эпителия, фиброциты и волокна соединительной ткани, что свидетельствует об эпителизации ран и формировании фиброзной ткани. После открытой геморроидэктомии в эти сроки обнаруживаются скопление гистиоцитов, волокнистые тяжи с фиксированными в них элементами воспаления, клетки незрелого плоского эпителия – картина продолжающихся процессов репарации, ещё далеких от завершения, что характерно для ран, заживающих вторичным натяжением (рис 7).

соавт. [10] в качестве релаксанта применяли тримекс-тин. Отмечено снижение анального давления покоя в послеоперационном периоде, однако не выявлено влияния препарата на послеоперационный болевой синдром. A.Coskun и соавт. [5] применяли после геморроидэктомии нитроглицериновую мазь и наблюдали уменьшение выраженности послеоперационного болевого синдрома, снижение потребности в анальгетиках и нормализацию показателей анального давления покоя у больных с исходно высоким уровнем анального давления покоя. Однако, у больных с нормальными значениями этого показателя до операции использование нитроглицерина не привело к уменьшению выраженности послеоперационных болей. В другом исследовании H.J.Wasvary и соавт. [21] не выявили достоверных различий между выраженностью послеоперационного болевого синдрома при использовании нитроглицериновой мази по сравнению с плацебо. Аналогичные результаты получены в исследовании D.Y.Hwang и соавт. [12]. Авторы обнаружили некоторое ускорение заживления послеоперационных ран, что, по их мнению, связано с улучшением анодермального кровотока. В другом плацебо-контролируемом исследовании [6] изучался эффект применения ботулинистического токсина (Botox). В первые сутки после операции никаких различий между группами не отмечено. Снижение интенсивности боли после операции в основной группе отмечено на 6 и 7 сутки после операции. При этом авторы не проводили функциональных исследований запирающего аппарата ни перед операцией, ни в послеоперационном периоде.

Следует отметить, что немногие исследования, направленные на изучение влияния геморроидэктомии на сократительную способность анальных сфинктеров показали, что после операции происходит снижение давления в анальном канале [11,16,19]. Так, Y.H. Но и соавт. [11] выполнив манометрию 18 больным перед операцией и через 2 месяца после геморроидэктомии обнаружили, что у всех больных происходит снижение максимального внутрианального давления покоя с $196,8 \pm 23,2$ мм.рт.ст. до $75,5 \pm 10,6$ мм.рт.ст. M. Pescatori и соавт. [19] оценивали результаты функциональных иссле-

дований запирающего аппарата прямой кишки у 29 больных, которым выполнялась открытая геморроидэктомия по Миллигану-Моргану и 26 пациентов оперированных по методу Фергюссона. При повторном обследовании после заживления послеоперационных ран у всех больных также отмечено снижение анального давления покоя по сравнению с данными предоперационного обследования. N. Mikuni и соавт. [16] выполняли анальную манометрию до и через 2 месяца после операции двум группам больных (17 больных, которым выполнена открытая геморроидэктомия и 17 пациентов, перенесших закрытую геморроидэктомию). Авторы не выявили различий в выраженности болевого синдрома и показателей внутрианального давления между двумя группами больных, однако у пациентов, у которых до операции определялись повышенные показатели анального давления, в послеоперационном периоде развивался более выраженный болевой синдром. Следует особенно подчеркнуть, что во всех указанных исследованиях манометрия производилась в послеоперационном периоде однократно, после эпителизации послеоперационных ран. Авторы интерпретировали наблюдаемое снижение внутрианального давления покоя как нормализацию функционального состояния внутреннего сфинктера в результате геморроидэктомии. Функциональные исследования нами проводились у 112 пациентов. При этом впервые, благодаря использованию профилометрии эти исследования возможно было выполнить как до операции, так и дважды в послеоперационном периоде до заживления послеоперационных ран. Установлено, что у больных перенесших традиционную закрытую и открытую геморроидэктомию сразу после операции происходит резкое снижение внутрианального давления, как покоя, так и волевого сокращения. При этом, более чем у 35% больных возникают нарушения функции держания. При контрольном обследовании спустя 2 недели с момента операции отмечается лишь частичное восстановление внутрианального давления, постепенно исчезают явления анальной инконтиненции. Полученные данные свидетельствуют о серьезном нарушении функционального состояния запирающего аппарата прямой кишки у больных перенесших как закрытую, так и типичную открытую геморроидэктомию. У больных, перенесших геморроидэктомию ультразвуковым скальпелем, также происходит снижение показателей внутрианального давления, которое, однако, не столь выражено по сравнению с традиционными способами операции. При этом, показатели внутрианального давления на 5 день практически остаются в пределах физиологической нормы, а к 15 дню возвращаются к исходному уровню. Лишь у 16,6% больных после геморроидэктомии ультразвуковым скальпелем отмечаются транзиторные нарушения функции держания. Следовательно, геморроидэктомия ультразвуковым скальпелем сопровождается минимальными изменениями со стороны функционального состояния запирающего аппарата прямой кишки. Тот факт, что внутрианальное давление покоя и во-

левого сокращения в послеоперационном периоде постепенно возвращается к исходному уровню, свидетельствует о наличии у больных геморроем компенсаторной гипертрофии запирающего аппарата прямой кишки.

Статистически достоверные различия в динамике изменений показателей внутрианального давления у больных основной и контрольных групп объясняется меньшей продолжительностью оперативных вмешательств и меньшей глубиной термического воздействия на подлежащие ткани анального канала при использовании ультразвукового скальпеля, то есть меньшей травматичностью «ультразвуковой» геморроидэктомии.

В результате проведенного анализа нами не обнаружено корреляции между показателями внутрианального давления покоя в послеоперационном периоде и выраженностью послеоперационного болевого синдрома. Также нами не обнаружено взаимосвязи между величинами внутрианального давления до операции и выраженностью болевого синдрома в послеоперационном периоде. Таким образом, нет необходимости в проведении дополнительной релаксации внутреннего сфинктера при геморроидэктомии.

По мнению большинства авторов после геморроидэктомии в области послеоперационных ран возникает местный отек тканей и воспалительная раневая реакция [3,8,17,18,22]. По данным ряда исследователей применение антибактериальной терапии приводит к снижению послеоперационного болевого синдрома после геморроидэктомии [3,17,18]. Так, T.J.Nicholson, D.Armstrong [18] применили 10% мазь с метронидазолом у 10 больных после геморроидэктомии, а 10 пациентов получали плацебо. В результате исследования не обнаружено снижения потребности в анальгетиках в течение первых двух суток после операции. Однако, на 7 и 14 сутки в основной группе обнаружены достоверные отличия в интенсивности болевых ощущений, оцениваемых при помощи визуальной аналоговой шкалы по сравнению с контрольной группой. Также отмечено снижение выраженности послеоперационного отека перианальных тканей и ускорение заживления послеоперационных ран.

Результаты проведенного нами исследования показали, что цитологическая картина раневого процесса у больных, перенесших закрытую геморроидэктомию характеризуется наименьшей выраженностью воспалительных изменений, наличием в цитограммах, полученных на 3 сутки после операции, лишь небольшого числа нейтрофилов, уменьшающегося в последующих мазках. При этом, в раневых отпечатках отмечается почти полное отсутствие микробной флоры или обнаруживаются лишь единичные скопления микроорганизмов. Довольно рано (с 3-5 дня после операции), появляются признаки активной репарации, такие как одноядерные гистиоциты, затем волокнистые тяжи, клетки незрелого плоского эпителия и, наконец, элементы фиброзной соединительной ткани – фибробласты и фиброциты, а также пласты зрелого плоского эпителия.

Для больных, перенесших геморроидэктомию ультразвуковым скальпелем, в первые дни после опера-

ции была характерна цитологическая картина умеренной воспалительной реакции, с последующей быстрой регрессией воспалительных изменений, активным нарастанием дегенеративно-дистрофических процессов в нейтрофильных лейкоцитах, что проявляется в следующих последовательных изменениях: нечеткости клеточных контуров, цитоллизе, кариолизисе и полном разрушении клеточных элементов воспаления. При этом микрофлора была обильней, чем в цитограммах больных первой контрольной группы, и представлена в основном палочковидными формами. Репаративные процессы также характеризуются своей последовательностью, но протекают с меньшей активностью по сравнению с таковыми у больных, перенесших закрытую геморроидэктомию. У пациентов перенесших типичную открытую геморроидэктомию при помощи электрокоагуляции отмечалось наименее благоприятное течение послеоперационного периода. Оно характеризовалось выраженной раневой воспалительной реакцией и затяжным её течением (отдельные признаки воспаления сохранились до 14 дней после операции). При

этом в цитограммах определялось большое количество вне- и внутриклеточно расположенной смешанной микрофлоры, в том числе и кокковой. Репаративные процессы начинались с заметным отставанием (лишь к концу первой недели с момента операции) и носили вялотекущий характер.

Итак, начиная с 5 дня после геморроиэктомии ультразвуковым скальпелем и закрытой геморроидэктомии, в цитограммах отмечается появление признаков репарации, а элементы воспаления практически отсутствуют после 10 дня. При этом интенсивность болевого синдрома у этих больных, начиная с 5 дня, была достоверно ниже, чем после типичной открытой геморроидэктомии, после которой воспалительные явления определялись в цитограммах вплоть до 15 дня после операции

Таким образом, в ходе изучения раневого процесса получены убедительные доказательства влияния выраженности и продолжительности воспалительной раневой реакции на интенсивность послеоперационного болевого синдрома.

1. У всех больных после геморроидэктомии происходит нарушение функционального состояния как внутреннего, так и наружного сфинктеров, что проявляется в существенном снижении показателей внутрианального давления покоя и волевого сокращения, вплоть до возникновения транзиторной недостаточности анального сфинктера у 31% пациентов. Случаев возникновения спазма внутреннего сфинктера после геморроидэктомии не зарегистрировано.
2. После геморроидэктомии, выполненной ультразвуковым скальпелем снижение внутрианального

давления не столь выражено, как после традиционных способов геморроидэктомии, что связано с меньшей травматичностью оперативных вмешательств с использованием ультразвукового скальпеля.

3. Интенсивность послеоперационного болевого синдрома не связана с показателями внутрианального давления.
4. Интенсивность послеоперационного болевого синдрома зависит от выраженности воспалительной раневой реакции.

1. Asfar S.K., Juma T.H., Ala-Edeen T. Haemorrhoidectomy and sphincterotomy. A prospective study comparing the effectiveness of anal stretch and sphincterotomy in reducing pain after hemorrhoidectomy. *Dis. Colon Rectum*, 1988,31:181-185.
2. Armstrong D.N., Ambroze W.L., Schertzer M.E., Orangio G.R. Harmonic Scalpel vs. electrocautery hemorrhoidectomy: a prospective evaluation. *Dis. Colon Rectum*, 2001,44:558-564.
3. Carapeti E.A., Kamm M.A., McDonald P.J., Phillips R.K. Double-blind randomised controlled trial of effect of metronidazole on pain after day-case haemorrhoidectomy. *Lancet*, 1998,351:169-172.
4. Chung C.C., Ha J.P., Tai Y.P., Tsang W.W., Li M.K. Double-blind, randomized trial comparing harmonic scalpel hemorrhoidectomy, bipolar scissors hemorrhoidectomy, and scissors excision: ligation technique. *Dis. Colon Rectum*, 2002,45:789-794.
5. Coskun A., Duzgun S., Uzunkoy A., Bozer M., Asian O., Canbeyli B. Nitroderm ITS band application for pain after hemorrhoidectomy. *Dis. Colon Rectum*, 2001,44:680-685.
6. Davies J., Duffy D., Boyt N., Aghahoseini A., Alexander D., Levenson S. Botulinum toxin (Botox) reduced pain after haemorrhoidectomy. *Dis. Colon Rectum*, 2003,46:1097-1102.
7. Galizia G., Lieto E., Castellano P., Pelosio L., Imperatore V., Pignatelli C. Lateral internal sphincterotomy together with hae-

morrhoidectomy for the treatment of haemorrhoids: a randomised prospective study. *Eur. J. Surg.*, 2000, 166:223-228.

8. Ganio E., Altomare D.F., Gabrielli F., Milito G., Canuti S. Prospective randomized multicentre trial comparing stapled with open haemorrhoidectomy. *Br. J. Surg.*, 2001,88:669-674.
9. Goligher J.C., Graham N.G., Clark C.G., De Dombal F.T., Giles G. The value of stretching the anal sphincters in the relief of post-haemorrhoidectomy pain. *Br. J. Surg.*, 1969,56:859-861.
10. Ho Y.H., Seow-Choen F., Low J.Y., Tan M., Leong A.P. Randomized controlled trial of trimebutine (anal sphincter relaxant) for pain after haemorrhoidectomy. *Br. J. Surg.*, 1997,84:377-379.
11. Ho Y.H., Tan M. Ambulatory anorectal manometric findings in patients before and after haemorrhoidectomy. *Int. J. Colorectal Dis.*, 1997,12:296-297.
12. Hwang D.Y., Yoon S.G., Kim H.S., Lee J.K., Kim K.Y., Effect of 0,2 percent glyceryl trinitrate ointment on wound healing after a hemorrhoidectomy. *Dis. Colon Rectum*, 2003,46:950-954.
13. Khan S., Pawlak S.E., Eggenberger J.C., Lee C.S., Szilagyi E.J., Wu J.S., Margolin D.A. Surgical treatment of hemorrhoids: prospective, randomized trial comparing closed excisional hemorrhoidectomy and the Harmonic Scalpel technique of excisional hemorrhoidectomy. *Dis. Colon Rectum*, 2001,44:845-849.

14. Khubchandani I.T., Milton S. Internal sphincterotomy with hemorrhoidectomy does not relieve pain: a prospective, randomized study. *Dis. Colon Rectum*, 2002, 45(11):1452-1457.
15. Mathai V., Ong B.C., Ho Y.H. Randomized controlled trial of lateral internal sphincterotomy with haemorrhoidectomy. *Br. J. Surg.*, 1996,83:380-382.
16. Micuni N., Oya M., Komatsu J., Yamana T. A prospective randomized comparison between an open hemorrhoidectomy and a semi-closed (semi-open) hemorrhoidectomy. *Surg. Today*, 2002,32(1):40-47.
17. Milito G., Cortese F., Brancaleone C., Cascione C.U. The role of prophylactic metronidazole in the management of postoperative pain after haemorrhoidectomy. *Techniques in Coloproctology*, 1996,4:84-86.
18. Nicholson T.J., Armstrong D. Topical metronidazole (10 percent) decreases posthemorrhoidectomy pain and improves healing. *Dis. Colon Rectum*, 2004, 47(5):711-716.
19. Pescatori M., Favetta U., Amato A. Anorectal function and clinical outcome after open and closed haemorrhoidectomy, with and without internal sphincterotomy. A prospective study. *Techniques in Coloproctology*, 2000,4:1:17 – 23.
20. Tan J.J., Seow-Choen F. Prospective, randomized trial comparing diathermy and Harmonic Scalpel hemorrhoidectomy. *Dis. Colon Rectum*, 2001,44:677-679.
21. Wasvary H.J., Hain J., Mosed-Vogel M., Bendick P., Barkel D.C., Klein S.N. Randomized, prospective, double-blind, placebo-controlled trial of effect of nitroglycerin ointment on pain after hemorrhoidectomy. *Dis. Colon Rectum*, 2001,44:1069-1073.
22. Wexner S.D. The quest for painless surgical treatment of hemorrhoids continues. *J. Am. Coll. Surg.*, 2001,193(2): 174-178.

ГЕМОРОИДЭКТОМИЯ С ПРИМЕНЕНИЕМ НЕПРЕРЫВНОГО ВОЗВРАТНОГО ГЕМОСТАТИЧЕСКОГО ШВА

Помазкин В.И., Мансуров Ю.В.

**Кафедра хирургических болезней ФПК и ПП Уральской государственной
медицинской академии
(заведующий кафедрой – проф. Прудков М.И.),**

**Свердловская областная клиническая больница № 1,
(главный врач – Самборский Е.В.), г.Екатеринбург**

геморрой является одним из самых распространенных заболеваний в развитых индустриальных странах. Этим заболеванием страдает до 10-15 % населения [8]. Несмотря на то, что в настоящее время отмечается бурное развитие малоинвазивных методов лечения этой патологии, у 20-30 % пациентов существуют показания к оперативному лечению [2, 12]. Хирургическое лечение геморроя остается до настоящего времени сложной проблемой. Постоянный интерес к ней вызван неудовлетворенностью результатами ге-

морроидэктомии. Различные ранние и поздние осложнения после этого вмешательства продолжают оставаться достаточно частыми, достигая 32 % [3,4]. Целью нашего исследования явилось улучшение результатов хирургического лечения больных хроническим геморроем путем усовершенствования наиболее распространенной методики геморроидэктомии по Миллигану-Моргану во 2 модификации ГНЦ колопроктологии, а также местного воздействия на послеоперационные раны.

настоящее проспективное исследование включены результаты хирургического лечения 217 пациентов (135 мужчин и 82 женщины) с III стадией хронического геморроя, с гиперплазией как внутренних, так и наружных геморроидальных узлов, при исключении сопутствующих заболеваний анального канала. Пациенты оперированы в период с октября 2002 г. по май 2004 г.

Возраст больных колебался от 23 до 75 лет (в среднем $46,1 \pm 8,7$ лет). Разделение больных на исследуемые группы производили в зависимости от применяемой методики оперативного лечения и особенностей ведения послеоперационных ран. Первую основную группу составил 71 пациент, которому была выполнена геморроидэктомия по

предложенной модифицированной методике при традиционном ведении послеоперационных ран с использованием мазей «Левомеколь» и «Левосин». Во вторую основную группу было включено 63 больных, также прооперированных по предлагаемой модификации, а в послеоперационном периоде у них для воздействия на послеоперационные раны использовались средства с местноанестезирующим действием «Лидохлор» или «Катеджель». Контрольную группу составили 83 пациента, которым проведено оперативное лечение по типичному методу Миллигана-Моргана во 2-й модификации ГНЦ колопроктологии, при традиционном ведении послеоперационных ран.

Группы больных были сравнимы по полу, возрасту, сопутствующей соматической патологии. Статистически достоверных различий по продолжительности течения основного заболевания, клиническим проявлениям его, исходных данных функции сфинктерного аппарата прямой кишки между группами не было. Все операции производились под спинномозговой анестезией, в стандартном положении на операционном столе.

Методика модифицированной геморроидэктомии имела следующие отличительные особенности. После визуализации геморроидальных узлов на 3, 7, 11 часах, на основание наиболее увеличенного внутреннего геморроидального узла накладывали зажима Бильрота, с захватом в один блок всего основания узла с питающей ножкой. Не отсекая узла и не снимая зажима, под последним кетгутотом накладывали гемостатический непрерывный возвратный шов, начиная по направлению из глубины анального канала кнаружи. Схематично наложение его отображено на рисунке 1.

После закрепления конца нити узлом, делали первый стежок на одной из сторон основания геморроидального узла, после выкола на другой стороне делали стежок с возвратом нити. Далее каждый последующий вкол на одной стороне основания узла выполняли впереди предыдущего вкола, а на другой стороне основания узла, каждый последующий вкол выполняли позади вкола предыдущего стежка, обеспечивая перекрытие швов, с затягиванием каждого стежка. После прошивания

применение модифицированной методики операции привело к повышению качества интраоперационного гемостаза. В контрольной группе больных при отсечении геморроидального узла во всех случаях отмечалась кровоточивость его ложа, что требовало дополнительного гемостаза ложа у 17 (20,5 %) больных, установки гемостатического тампона в анальный канал в связи с умеренным капиллярным кровотечением из мест вколов при ушивании ран у 16 (19,3 %) пациентов. При наложении гемостатического непрерывного возвратного шва дополнительный гемостаз прошитого основания геморроидального узла после его отсечения потребовался у меньшего числа больных: у 1

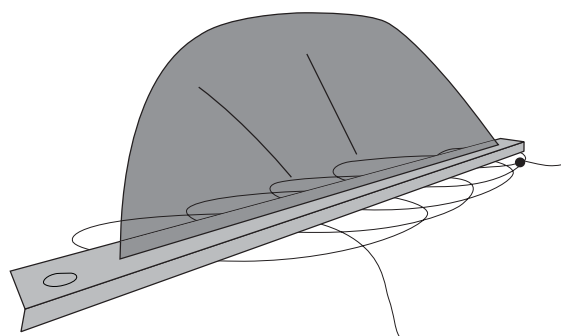


Рисунок 1. Схема наложения непрерывного гемостатического шва на основание геморроидального узла

таким гемостатическим швом всего основания геморроидального узла, нить завязывали, геморроидальный узел срезали над браншами зажима и снимали последний. В итоге образовывалась линейная полоска плотно, герметично соединенных тканей слизистой анального канала в месте основания узла без гематом, дефектов слизистой, без формирования отдельной культи сосудистой ножки. Удаление наружных геморроидальных узлов производили индивидуально в зависимости от степени их гиперплазии и особенности их распределения по периметру анального канала. Таким же образом, последовательно удаляли все геморроидальные узлы с ушиванием всех раневых поверхностей.

Особенностью послеоперационного периода у пациентов 2 основной группы, после выполнения модифицированной геморроидэктомии, явилось использование в качестве средства для местного лечения ран анального канала местноанестезирующих гелей «Лидохлор» или его аналога «Катеджель». Эти препараты содержат в своем составе лидокаин и хлоргексидин с гелевой основой, включающей гидроксиэтилцеллюлозу и пропиленгликоль. Местноанестезирующие гели вводили в анальный канал с помощью шприца с интраанальным наконечником до 3-4 раз в сутки, в количестве 3-4 мл на одно введение. Средняя продолжительность их использования составила $5,3 \pm 0,5$ дня.

(1,4 %) пациента в 1 основной группе ($p < 0,01$), и у 1 (1,6 %) во 2 основной группе ($p < 0,01$). Установку тампона в анальный канал сочли необходимым только у 2 (2,8 %) больных 1 основной группы ($p < 0,01$) и 1 (1,6 %) больного 2 основной группы ($p < 0,01$).

После операции умеренные кровотечения вне акта дефекации в 1 сутки после геморроидэктомии, не требующие повторного оперативного вмешательства, но вызывавшие беспокойство больных зафиксированы у 4 (4,8 %) пациентов в контрольной группе, что не отмечалось в основных группах. Кроме того, при сравнении двух методик геморроидэктомии обращала на себя внимание большая ча-

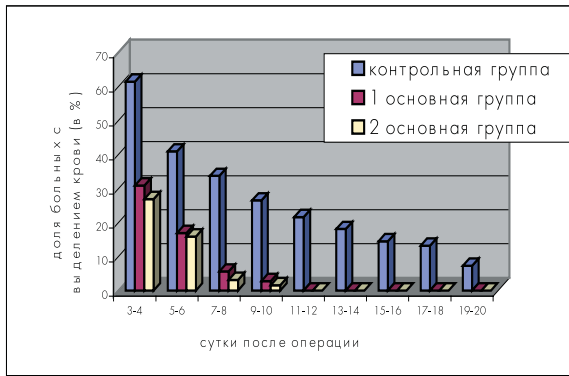


Рисунок 2. Кровоточивость послеоперационных ран при дефекации

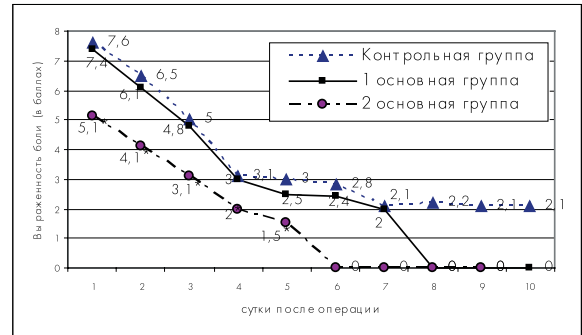


Рисунок 3. Выраженность болевого синдрома вне дефекации

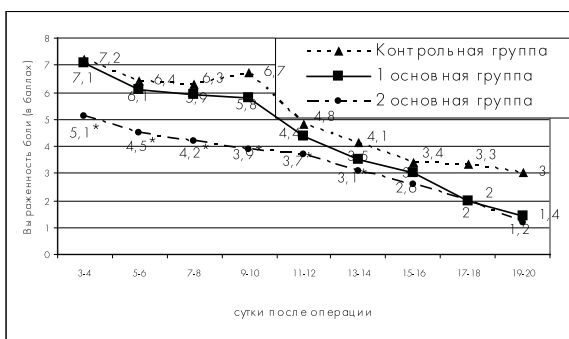


Рисунок 4. Выраженность болевого синдрома при дефекации

стота и длительность выделения малых порций крови при первой и последующих дефекациях после традиционной геморроидэктомии (рис. 2). В контрольной группе, при первой дефекации кровоточивость была зафиксирована у 51 (61,4 %) больного. При модифицированной геморроидэктомии выделение крови при первой дефекации отметили 22 (30,9 %) пациента 1 основной группы и 17 (26,9 %) больных 2 основной группы, т. е. снижение кровоточивости ран при изменении методики операции наблюдалось более, чем в 2 раза ($p < 0,01$). Подобное уменьшение частоты выделения крови при дефекации сохранялось и в последующем. Причем если после геморроидэктомии с наложением гемостатического шва выделений крови более 10 суток пациенты не отмечали, то при традиционной методике операции продолжительность ее у 12 (14,5 %) больных была до 15-16 суток, а у 6 (7,3 %) больных до 20 суток.

В ряду проблем, связанных с операциями на анальном канале особое место занимает болевой синдром. Учитывая, что болевой синдром после геморроидэктомии имеет особенности и состоит из двух видов боли – после-операционная боль вне дефекации и боль после дефекации, мы оценивали его отдельно по этим двум компонентам, с применением визуально-анало-говой шкалы по 10 бальной системе, с ежедневной отметкой наивысшей выраженности боли за сутки.

Сравнительная оценка интенсивности послеоперационного болевого синдрома вне дефекации показала, что изменение методики геморроидэктомии существенно не влияло на его выраженность (рис. 3).

Так в 1 сутки после операции количественное выражение этого компонента боли в контрольной группе составило $7,6 \pm 1,0$ баллов, а в 1 основной группе $7,4 \pm 0,9$ баллов. На 3 сутки в контрольной группе уровень его составлял $5,0 \pm 0,8$ баллов, в 1 основной группе $4,8 \pm 0,6$ баллов, а на 5 сутки $3,0 \pm 0,4$ и $2,5 \pm 0,3$ баллов соответственно.

Применение местноанестезирующих средств позволило уменьшить интенсивность послеоперационного болевого синдрома. Так во 2 основной группе уровень боли вне дефекации был меньшим, составляя $5,1 \pm 0,7$ баллов ($p < 0,05$). В последующем этот показатель был также ниже, чем в группах с традиционным ведением ран, составляя $3,1 \pm 0,4$ баллов ($p < 0,05$) на 3 сутки и $1,5 \pm 0,3$ баллов ($p < 0,05$) на 5 сутки. При этом продолжительность периода послеоперационных болей вне дефекации во 2 основной группе не превышала 5 суток.

Сравнительные данные результатов оценки послеоперационного болевого синдрома при дефекации представлены на рисунке 4. При этом отмечены те же тенденции, что и при болевом синдроме вне дефекации.

При первой дефекации, на 3-4 сутки после операции выраженность боли составила в контрольной группе $7,2 \pm 1,0$ баллов, в 1 основной группе $7,1 \pm 0,8$ баллов, что существенно не различалось. Во 2 основной группе при использовании местноанестезирующих средств, боль при первой дефекации составила $5,1 \pm 0,4$ баллов ($p < 0,05$). В дальнейшем, у всех пациентов отмечалось постепенное снижение уровня боли при дефекации. Но достаточно выраженная интенсивность этого компонента болевого синдрома сохранялась в контрольной и в 1 основной группе до 14 суток после операции, составляя на 7-8 сутки $6,3 \pm 0,7$ и $5,9 \pm 0,6$ баллов соответственно, а на 11-12 сутки $4,8 \pm 0,6$ и $4,4 \pm 0,5$ баллов, постепенно уменьшаясь к 24-26 суткам. В то же время, во 2 основной груп-

пе отмечалась менее выраженная интенсивность боли при дефекации в сравнении с другими группами. Так, на 7-8 сутки средние значения боли при дефекации у пациентов при применении местноанестезирующих средств составили $4,2 \pm 0,5$ баллов ($p < 0,05$), на 11-12 сутки $3,7 \pm 0,4$ баллов ($p < 0,05$). Следует отметить, что количество вводимых парентеральных и пероральных анальгетиков в группе больных с использованием местноанестезирующих гелей было меньшим, чем в других группах.

В послеоперационном периоде после геморроидэктомии отмечена значительная частота возникновения дизурических расстройств в виде острой послеоперационной задержки мочеиспускания, потребовавшей катетеризации мочевого пузыря. Изменение методики геморроидэктомии не оказало существенного влияния на частоту дизурических расстройств. Так в контрольной группе в первые сутки после операции катетеризация мочевого пузыря потребовалась у 18 (21,6 %) больных, в 1 основной группе у 14 (19,7 %) больных. В то же время, во 2 основной группе, при применении местноанестезирующих средств наблюдали значительное снижение частоты нарушения мочеиспускания. Выведение мочи в 1 сут-

ки после операции потребовалось только у 4 (6,3%) больных ($p < 0,01$).

При оценке течения ран анального канала и перианальной области отмечено существенное уменьшение частоты подслизистых и подкожных кровоизлияний в зоне оперативного вмешательства, а также числа раневых нагноений при применении модифицированной геморроидэктомии. Так, если в контрольной группе кровоизлияния различной степени выраженности отмечались у 31 (37,3 %) больного, то в 1 и 2 основных группах у 9 (12,7 %) ($p < 0,01$) и 8 (12,7 %) ($p < 0,01$) больных соответственно. Нагноение ран анального канала и перианальной кожи было выявлено у 13 (15,7 %) пациентов контрольной группы. В тоже время, в 1 основной группе гнойные осложнения имели место лишь у 3 (4,2 %) ($p < 0,05$), во 2 основной группе у 3 (4,7 %) ($p < 0,05$) больных.

С более благоприятным течением раневого процесса связано и сокращение сроков заживления послеоперационных ран. Так средние сроки полного заживления в контрольной группе составили $20,1 \pm 1,7$ день, в 1 основной группе $16,3 \pm 1,0$ ($p < 0,05$) дня и во 2 основной группе $15,2 \pm 1,1$ дней ($p < 0,05$).

настоящее время существуют весьма спорные и противоречивые взгляды на выбор метода радикальной операции при хроническом геморрое. Несмотря на, казалось бы, преимущества, которые должно нести ушивание ран после геморроидэктомии, применение такого типа операций до сих пор остается предметом активных дискуссий [5, 10].

Прогресс хирургического лечения геморроя многие колопроктологи связывают с использованием современных энергетических воздействий, (использование коагулятора «LigaSure™», лазерного и ультразвукового скальпеля), позволяющих добиться гемостаза при уменьшении степени повреждения тканей [6, 9, 11]. Другие авторы связывают перспективы улучшения результатов геморроидэктомии с применением современных сшивающих аппаратов, позволяющих уменьшить недостатки обычного ушивания раны [1, 7].

Учитывая большую распространенность геморроя, потребность его оперативного лечения в хирургических стационарах всех уровней, мы попытались улучшить результаты хирургического лечения без значительного удорожания технологии операции. Прежде всего, улучшение качества гемостаза достигается предварительным наложением гемостатического возвратного шва на все основание внутреннего геморроидального узла до его отсечения, с полноценным пережатием всех сосудов, проходящих в основании, что приводит к уменьшению частоты послеоперационной кровоточивости ран анального канала. С более качественным гемостазом, уменьшением геморрагического пропитывания краев послеоперационных ран, отсутствием

гематом в ложе геморроидального узла, а также возможно с уменьшением потенциальной вероятности интраоперационного инфицирования связано снижение числа раневых осложнений, и как следствие, сокращение средних сроков заживления ран.

Особенностью операций на анальном канале является выраженный болевой синдром. Послеоперационное применение местноанестезирующих средств, позволяет за счет блокирования болевых рецепторов уменьшить выраженность послеоперационной боли. Применение местноанестезирующих средств после выполнения геморроидэктомии, по нашему мнению, определяется также простотой использования аппликационной анестезии. Известно, что особенность общности иннервации тазовых органов приводит к тому, что появление очага выраженного болевого раздражения в анальном канале приводит к дисфункции других органов, в частности, к дизурии, связанной с рефлекторной дисфункцией мочевого пузыря. Неслучайно, что так актуальна проблема острой задержки мочи после операции на анальном канале [13]. При применении местноанестезирующих средств был получен эффект уменьшения частоты дизурии. Мы считаем, что уменьшение частоты возникновения послеоперационной задержки мочи при применении местноанестезирующих средств, связано с подавлением болевой импульсации из ран анального канала, что приводило к уменьшению рефлекторных влияний на механизм мочеиспускания и уменьшению диссенергии детрузора и сфинктера мочевого пузыря.

Применение предварительного наложения непрерывного возвратного гемостатического шва при геморроидэктомии позволяет уменьшить кровоточивость послеоперационных ран, снизить частоту раневых осложнений и сократить средние сроки заживления ран.

Применение местноанестезирующих средств после геморроидэктомии уменьшает выраженность болевого синдрома и вместе с тем, снижает количество рефлекторных дизурических расстройств, что позволяет несколько улучшить качество и «комфортность» раннего послеоперационного периода.

1. Александров В.Б., Гаджиев Г.И., Богомазов Ю.К. Закрытый метод геморроидэктомии с применением механического шва. Проблемы колопроктологии. Вып. 18. М., 2002, с. 28-31.
2. Воробьев Г.И., Шельгин Ю.А., Благодарный Л.А. Геморрой. М., «Митра-Пресс», 2002, 192 с.
3. Курбонов К.М., Мухаббатов Д.К., Даминова Н.М. Ошибки и осложнения в лечении геморроя. Хирургия, 2001, 3, с. 43-45.
4. Федоров В.Д., Дульцев Ю.В. Проктология. М., Медицина, 1984, 383 с.
5. Arbman G., Krook H., Naapaniemi S. Closed vs. open hemorrhoid-ectomy – is there any difference? Dis. Colon Rectum, 2000, 43: 31-34.
6. Armstrong D.N., Ambroze W.L., Schertzer M.E. Harmonic Scalpel vs. electrocautery hemorrhoidectomy: a prospective evaluation. Dis. Colon Rectum, 2001, 44: 558-564.
7. Chang S. C., Ban L.K., Lee H.H. Stapled ambulatory hemorrhoidectomy. Coloproctology, 2000, 22, 4: 130-132.
8. Cormann M.L. Colon and rectal surgery Fourth Edition. Philadelphia – New-York. Lippincott – Raven, 1998: 1423 p.
9. Franklin E.J., Seetharam S., Lowney J. Randomized, clinical trial of Ligasure™ vs. conventional diathermy in hemorrhoidectomy. Dis. Colon Rectum, 2003, 46: 1380-1383.
10. Ho Y.H., Seow-Choen F., Tan M. Randomized controlled trial of open and closed haemorrhoidectomy. Br. J. Surg., 1997, 84: 1729 – 1730.
11. Hodson W.J., Morgan J., Ambulatory hemorrhoidectomy with CO2 laser. Dis. Colon Rectum, 1995, 38: 1264-1265.
12. Marti M.C., Givel J.C. Surgical management of anorectal and colonic diseases. Springer, 1998: 114-119.
13. Zaheer S., Reilly W.T., Pemberton J.H. Urinary retention after operations for benign anorectal diseases. Dis. Colon Rectum, 1998, 41: 696-704.

ОПЫТ ВЫПОЛНЕНИЯ ТРАНСАНАЛЬНЫХ ОПЕРАЦИЙ С ИСПОЛЬЗОВАНИЕМ ПРОКТОЛОГИЧЕСКОГО НАБОРА ИНСТРУМЕНТОВ «МИНИ-АССИСТЕНТ»

Мансуров Ю.В.

Кафедра хирургии ФПК и ПП УГМА

(заведующий кафедрой – проф. Прудков М.И.),

Свердловская областная клиническая больница № 1

(главный врач – Самборский Е.В.), г. Екатеринбург

перации с использованием трансанального доступа известны очень давно. Двухстворчатые и трёхстворчатые ректальные зеркала различной конструкции применяются в медицине на протяжении 2000 лет [1]. Ректальные зеркала позволяют выполнять операции по поводу различных патологических процессов на глубине до 8-10 см [1, 2, 3, 4]. В основном, это операции по поводу хронического и острого геморроя, хронического парапроктита, анальной трещины, ректоцеле, различных доброкачественных образований прямой кишки.

В начале 19 столетия начались поиски возможности заглянуть через естественное отверстие в закрытые полости пользуясь искусственным освещением, которые привели к созданию проктоскопа. В 1956г. Ф.И. Лещенко описал новую конструкцию крышки окуляра проктоскопа, снабжённую герметичным каналом для введения электрода. Автором более чем у 500 больных произведены электроэксцизии или электрокоагуляции полипов [1]. Ректоскоп позволяет обеспечить хирургический доступ и перенести освещение на большую глубину в полость прямой кишки до ректосигмоидного отдела. Но хирургические манипуляции, выполняемые через ректоскоп, очень ограничены и касаются только удаления небольших полипов и биопсии. Удаление полипа через ректоскоп осуществляется при помощи электрокоагуляционной петли и щипцов на глубину подслизистого слоя. Этот метод позволяет одновременно удалить только полипы на тонкой ножке. Опухоли на широком основании или «стелющиеся» опухоли удаляются поэтапно, иногда с перерывами в 15–25 дней с использованием электрокоагуляции [3]. Более радикальное хирургическое лечение опухолей прямой кишки с использованием проктоскопии стало возможным в течение последних 15 лет вслед-

ствие того, что появились новое оборудование и инструментарий, специально сконструированные для этих целей. Эти инструменты были созданы в Германии. Основными затруднениями при выполнении таких операций были плохой обзор операционного поля, особенно при локализациях опухолей в верхних отделах прямой кишки. Использование длинных операционных проктоскопов, длинных инструментов, получение изображения с помощью бинокулярного операционного микроскопа и инсуффляция двуокси углерода для предотвращения спадания стенок прямой кишки, позволило улучшить условия для выполнения операции [5, 6, 7, 8, 9, 10]. Вместе с тем, авторами отмечаются немалые сложности при выполнении трансанальных эндоскопических микрохирургических операций по поводу крупных доброкачественных аденом, когда такие аденомы разрастаются по всей или почти по всей окружности прямой кишки, приводя к стенозу ее просвета. Это объясняется тем, что бывает трудно обнаружить края такой опухоли, особенно когда разрез прогрессивно увеличивается, а препарат должен всё время находиться в зоне непосредственной видимости. Также отмечаются сложности при остановке интраоперационного кровотечения. Последнее обусловлено ограниченностью обзора операционного поля и технологическими особенностями. Определенные трудности встречаются при ушивании больших дефектов стенки прямой кишки после удаления опухоли. Кроме того, трансанальные эндоскопические микрохирургические операции в зависимости от локализации опухоли требуют не только различной укладки пациента, но и как следствие – индивидуальный подход к выбору анестезии [5, 6, 9, 10].

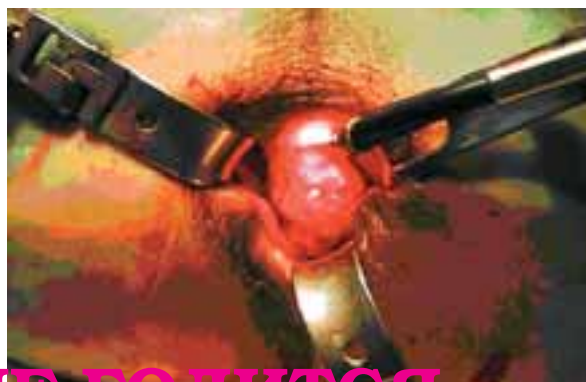целью обеспечения адекватного трансанального доступа, обеспеченного хорошим освещением операционного поля мы разработали и применили проктологический набор инструментов «Мини-Ассистент» производства НПО «Лига-7»

г. Екатеринбург (рис. 1). Использование набора инструментов «Мини-Ассистент» позволило путём моделирования операционного пространства под постоянным визуальным контролем над полостью прямой кишки создавать стабильное, удобное опе-

Рисунок 1. Проктологический набор инструментов «Мини-Ассистент».



Рисунок 2. Установка ретракторов в полость прямой кишки.



КАРТИНКА НЕ ГОДИТСЯ

Таблица 1. Характеристика новообразований прямой кишки в группе пациентов с трансанальным удалением опухоли.

Локализация новообразований по отношению к зубчатой линии	Количество наблюдений (в абсолютных единицах, %), n=86
0-4 см	18 (20,9%)
4,1-8,0 см	29 (33,7%)
8,1-12,0 см	25 (20,1%)
12,1-14,0 см	14 (16,3%)
Размер новообразования в пределах окружности прямой кишки	
Менее 1/4 окружности	32 (37, 2%)
1/4 -1/3 окружности	28 (32, 6%)
1/3-1/2 окружности	16 (19, 6%)
1/2-2/3 окружности	7 (8, 1%)
Более 2/3 окружности	3 (3,5%)
Микроскопическое строение опухоли	
Ворсинчатая аденома	51 (59,3%)
Тубулярно-ворсинчатая аденома	18 (20,9%)
Тубулярно-сосочковая аденома	4 (4,7%)
Железистый полип	7 (8,1%)
Аденоматозный полип	5 (5,8%)
Высокодифференцированная аденокарцинома	1 (1,2%)

рациональное пространство в виде усечённого конуса любой формы, используя при этом лопатки-ретракторы разной длины и создавая изгиб каждого отдельного ретрактора под тем углом, который необходим. Имеющееся в наборе кольцо позволило перемещать и фиксировать ретракторы по окружности в любом направлении, создавая тракции различной силы. Освещение обеспечивали закреплённым на ретракторе осветителем. Хирургические манипуляции выполняли специальными инструментами, обеспеченными необходимой кривизной для оперирования через малые доступы. Трансанальным доступом с использованием набора инструментов «Мини-Ассистент» нами было прооперировано 116 пациентов. По поводу опухолей прямой кишки нами было выполнено 86 операций. Среди пациентов было 40 мужчин и 48 женщин. Возраст пациентов варьировал от 24 до 78 лет. Всем пациентам в предоперационном периоде выполнялось пальцевое исследование прямой кишки, прокто- и ирригография, ректоскопия, колоноскопия, ультразвуковое исследование органов брюшной полости и органов малого таза, цитологическое исследование. Последним 26 пациентам мы выполняли так же эндоректальную ультрасонографию. Для выполнения операции мы использовали стандартную укладку пациентов на операционном столе на спине с «подвешенными ногами». Всем пациентам проводилась спинномозговая анестезия. Характеристика новообразований прямой кишки в группе пациентов, подвергшихся трансанальному удалению опухоли, представлена в таблице 1. При удалении опухолей прямой кишки мы добивались уменьшения глубины раны, выводя опухолевидное образование в центр, ближе к анальному отверстию. Для этого со стороны опухолевидного образования мы вводили 1-2 ретрактора длиной не более половины расстояния до нижнего края опухоли и изгибали их под углом 30-50 гр. С противоположной стороны устанавливали ретракторы большей длины с целью визуализации просвета прямой кишки выше опухоли. После установки ретракторов таким образом, стенка прямой кишки вместе с опухолью эвагинировала в сторону аналь-

ного канала за счёт внутрибрюшного давления. Так опухоли, располагающиеся на расстоянии 10-14 см, смещались вниз до 3-5 см, от анального отверстия, что значительно облегчало хирургические манипуляции (рис. 2).

Техника удаления опухоли была традиционной. После осторожной дивульсии ануса, в полость прямой кишки устанавливали ретракторы, которые закрепляли на кольце. Ретракторы путём различных комбинаций (изменение угла ретракции и длины ретрактора) устанавливали таким образом, чтобы опухоль была максимально смещена вниз и доступна для хирургических манипуляций. Затем,

12 пациентов с ворсинчатыми опухолями прямой кишки при гистологическом исследовании был выявлен очаговый рост аденокарциномы, у 8 – в пределах слизистого слоя, у 4 – в пределах слизистого и подслизистого слоя. У всех этих больных опухоль занимала более $\frac{1}{4}$ окружности прямой кишки. Таким образом, рост аденокарциномы был выявлен у 12 (22,2 %) из 54 пациентов, оперированных по поводу ворсинчатой опухоли больших размеров. Рост аденокарциномы в пределах слизистого слоя выявлен у одного больного аденоматозным полипом.

Одному пациенту с высокодифференцированной аденокарциномой T2N0M0, размерами 1,5x1,5 см, располагавшуюся на расстоянии 4 см от зубчатой линии по задней стенке, выполнено трансанальное иссечение опухоли на всю толщину стенки прямой кишки, с последующим проведением курса лучевой терапии. На дооперационном этапе больной отказался от радикальной операции.

При выполнении последних 14 операций по поводу крупных ворсинчатых опухолей, мы иссекали их на всю толщину стенки прямой кишки, даже если по данным эндоректальной ультрасонографии были выявлены изменения только в пределах слизистой оболочки стенки прямой кишки.

В послеоперационном периоде мы наблюдали одно осложнение после удаления ворсинчатой опухоли – послеоперационное кровотечение, которое было остановлено консервативно. Выявлено 2 рецидива ворсинчатой опухоли, которые потребовали повторной операции, хотя на наш взгляд это были небольшие участки опухоли оставленные после радикальной первичной операции. Эти наблюдения относятся к больным, оперированным по поводу ворсинчатых опухолей больших размеров и большой удалённости от зубчатой линии в период становления методики операции.

У всех пациентов, оперированных по поводу малигнизированных ворсинчатых опухолей и пациента с аденоматозным полипом, у которого выявлен рост аденокарциномы, в послеоперационном периоде рецидива опухоли выявлено не было. Период наблюдения варьировал от 2,5 до 3 месяцев. Пациент, оперированный по поводу аденокарциномы прямой кишки, наблюдается нами в течение 6

опухоль захватывали окончательным зажимом. Совершая тракции опухоли в различных направлениях, производили маркировку линии разреза слизистой путём электрокоагуляции, отступая от края опухоли на 0,3-1,0 см. Затем, захватывали край слизистой зажимом специальной конструкции и выполняли иссечение опухоли в пределах определённого слоя стенки прямой кишки или на всю её толщину с поэтапным электрокоагулированием кровеносных сосудов, также используя специально сконструированные электроды. Оставшийся дефект стенки кишки ушивали нитью «Викрил» в поперечном направлении непрерывным швом.

месяцев. В послеоперационном периоде больному трижды, через 1, 3 и 6 месяцев, была выполнена биопсия послеоперационного рубца прямой кишки, эндоректальная ультрасонография и МРТ малого таза. Данных за рецидив опухоли не получено.

Трансректальный доступ с применением набора инструментов «Мини-Ассистент» мы использовали также для выполнения операций по поводу хронического парапроктита, рецидивных высоких экстрасфинктерных свищей прямой кишки. Таких пациентов было прооперировано 18. Среди них было 14 мужчин и 4 женщины. Возраст больных варьировал от 25 до 62 лет.

У всех пациентов имелись выраженные рубцовые изменения стенки прямой кишки в области свища, внутреннее свищевое отверстие находилось на расстоянии 2-4 см от зубчатой линии.

Использование проктологического набора инструментов «Мини-Ассистент» позволило адекватно иссекать поражённую слизистую анального канала, ушивать внутреннее отверстие свища и мобилизовать полноценный лоскут слизистой прямой кишки для низведения с целью закрытия внутреннего отверстия свища прямой кишки. Тщательности исполнения этого этапа операции мы придавали особое значение, так как у всех больных имелись выраженные рубцовые изменения периаанальной области и параректальной клетчатки, а свищи относились к категории сложных.

Осложнений и рецидивов свищей прямой кишки после этих операций мы не наблюдали.

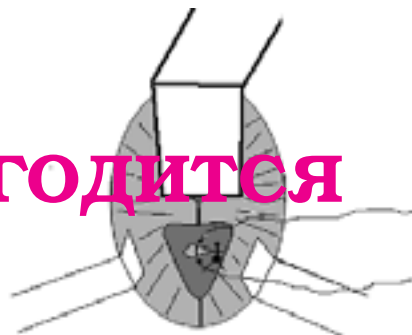
По поводу ректоцеле 2-3 степени, используя выше указанный доступ, нами было оперировано 8 женщин в возрасте от 34 до 52 лет. У всех пациенток в анамнезе была отмечена родовая травма, а жалобы в основном характеризовались хроническими запорами.

Во время операции по поводу ректоцеле, после формирования стабильного операционного пространства, мы иссекали полулунным разрезом избыток передней стенки прямой кишки обнажая заднюю стенку влагалища, края m. levator ani, а затем, мы выполняли переднюю сфинктеролеватеропластику, подшивали мобилизованную и низведённую переднюю стенку прямой кишки к оставшейся слизистой анального канала (рис. 3).

Рисунок 3. Этап ушивания мышц леваторов

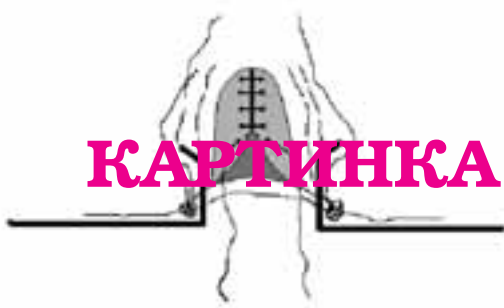

Рисунок 4. Этап ушивания стенки прямой кишки через влагалищный доступ



КАРТИНКА НЕ ГОДИТСЯ

Послеоперационных осложнений и рецидивов заболевания у этой группы больных мы так же не наблюдали. С помощью проктологического набора инструментов «Мини-Ассистент» нами совместно с гинекологами было прооперировано 4 женщины в возрасте от 22 до 32 лет с эндометриозом прямой кишки. Во всех наблюдениях эндометриозный узел располагался в ректовагинальной перегородке, прорастал слизистую оболочку прямой кишки и находился на расстоянии 12-15 см от зубчатой линии. Первым этапом гинекологами выполнялось лапароскопическое удаление эндометриозных узлов брюшной полости.

аким образом, принцип открытого эндоскопического оперирования и использование ретракторов типа «Мини-Ассистент», позволяющих моделировать расширяющееся конусовидное опе-

Вторым этапом, после установки ретракторов в полость прямой кишки и создания адекватного операционного пространства, мы выполняли круговой разрез стенки прямой кишки вокруг узла в пределах здоровых тканей. Третьим этапом мы удаляли кольцевой ранорасширитель из полости прямой кишки и устанавливали его во влагалище, открывая при этом задний свод. Затем выполняли иссечение эндометриозного узла вместе с изменённой стенкой влагалища. Прямую кишку ушивали из этого же доступа, после чего накладывали швы на стенку влагалища (рис. 4). Послеоперационных осложнений у этих больных мы также не наблюдали.

рационное пространство, существенно расширяет возможности трансанальных операций и создаёт новые возможности для решения ряда проблем в колопроктологии.

1. Аминев А.М. Руководство по колопроктологии. Т.1, Куйбышевское книжное издательство, 1965.
2. Рыжих А.Н. Атлас операций на прямой и толстой кишках. М., 1968.
3. Фёдоров В.Д., Дульцев Ю.В. Проктология. М., Медицина, 1984.
4. Заремба А.А. Клиническая проктология. Звайгзне, Рига, 1978.
5. Buess G., Thiess R., Gunther M. Endoscopic operative procedure for the removal of rectal polyps. Coloproctol., 1984, 6: 254-260.
6. Buess G., Thiess R., Gunther M. Endoscopic surgery in the rec-

tum. Endoscopy., 1985, 17: 31 – 35.

7. Buess G., Kipfmuller K., Hack D. Clinical results of transanal endoscopic microsurgery. Surg. Endosc., 1988, 2: 71 – 75.
8. Buess G., Kipfmuller K., Hack D. Clinical results of transanal endoscopic microsurgery. Surg. Endosc., 1988, 2: 245 – 250.
9. Buss G., Kipfmuller K., Manncke K. Minimal invasive surgery in the local treatment of rectal cancer. Int. J. Colorect. Dis., 1991, 6: 77 – 81.
10. Ли Смитт. Трансанальная эндоскопическая микрохирургия. Малоинвазивная колопроктология. М., Медицина, 1999, с.113 – 128.

сожалению, в статье Мансурова Ю.В. не приведены сведения о размерах используемых инструментов, степени девальсции анального жома и данные физиологического обследования функции анального держания в послеоперационном периоде.

Отсутствием этих сведений вынуждает редколлегия призвать колопроктологов к осторожности при широком использовании инструментов «Мини-ассистент» для трансанальных операций.

Редколлегия

ПРЕДВАРИТЕЛЬНЫЕ РЕЗУЛЬТАТЫ ПРИМЕНЕНИЯ СИНТЕТИЧЕСКИХ МАТЕРИАЛОВ ПРИ ХИРУРГИЧЕСКОМ ЛЕЧЕНИИ РЕКТОЦЕЛЕ

Попов А.А., Мананникова Т.Н., Шагинян Г.Г., Рамазанов М.Р.,
Чечнева М.А., Тихонов А.А., Кирюшкина О.Г.

Московский областной научно – исследовательский институт
акушерства и гинекологии
(директор – член. корр. РАМН, проф. Краснопольский В.И.)

пушение и выпадение внутренних половых органов относятся к аномалиям положения половых органов. Согласно классическим исследованиям, их следует рассматривать как грыжеподобное выпячивание, которое образуется при утрате замыкающего аппарата тазового дна, способности к сокращению и поэтому отдельные органы или их части не попадают в проекцию поддерживающего аппарата [3].

Наиболее распространенным видом выпадения является цистоуретроцеле, после него идет опущение матки, на третьем месте – ректоцеле [4]. Изолированно выпячивание стенки прямой кишки и пролабирование ее во влагалище – ректоцеле – гинекологами рассматривается очень редко, так как ректоцеле всегда является одним из компонентов опущения и выпадения женских половых органов. Как самостоятельное заболевание оно встречается в основном при рецидивных формах пролапса или после экстирпации матки.

По нашему мнению, ректоцеле является одним из симптомов опущения и выпадения женских половых органов, поэтому становится понятным, что причины вызывающие образование ректоцеле и пролапса гениталий сходны.

Ректоцеле, так же как опущение и выпадение женских половых органов, заболевания полиэтиологические, и в их развитии важную роль играют физические и генетические факторы. Из причин, оказывающих влияние на состояние тазового дна и связочного аппарата матки, выделяют следующие: возраст, наследственность, роды, родовые травмы, тяжелую физическую работу, рубцы после перенесенных воспалительных заболеваний и хирургических вмешательств, изменения в продукции половых стероидов, оказывающих влияние на реакцию гладкой мускулатуры и неспособность поперечнополосатой мускулатуры обеспечить полноценность тазового дна и т.п. [2,9].

Провоцирующим фактором при развитии этой патологии является повышение внутри-

брюшного давления экзо- или эндогенного характера и несостоятельность тазового дна, в возникновении которого можно выделить 4 основные причины, хотя возможно и их сочетание:

1. Посттравматическое повреждение мышц тазового дна.
2. Несостоятельность соединительнотканых структур в виде «системной» недостаточности.
3. Нарушение синтеза стероидных гормонов.
4. Хронические заболевания, сопровождающиеся нарушением обменных процессов, микроциркуляции.

Под влиянием одного или нескольких из перечисленных факторов наступает функциональная несостоятельность связочного аппарата внутренних половых органов и тазового дна. При повышении внутрибрюшинного давления передняя стенка прямой кишки начинает выдвигаться за пределы тазового дна. Тесные анатомические связи между прямой кишкой и стенкой влагалища способствуют тому, что на фоне патологических изменений тазовой диафрагмы, к которой фиксируются волокна ректовагинальной перегородки, происходит опущение задней стенки влагалища, которая влечет за собой и стенку прямой кишки. Последняя становится содержимым грыжеподобного мешка, образуя ректоцеле. Ректоцеле увеличивается и под влиянием собственного внутреннего давления в прямой кишке, например при запорах, в результате чего образуется порочный круг. Проблемы с опорожнением прямой кишки развиваются у каждой третьей больной с вышеуказанной патологией [5]. В тоже время, колонопроктологи в своих работах указывают, что нарушение опорожнения прямой кишки у пациенток с ректоцеле происходит в 100% случаев [2,5].

В настоящее время применение консервативных методов лечения ректоцеле неоправданы и представляют только исторический интерес. Из

консервативных методов заслуживают внимания общеукрепляющие мероприятия – гимнастические упражнения, направленные на повышение общего тонуса тканей, укрепление мышц тазового дна и связочного аппарата матки, водные процедуры, полноценное питание. Наибольшую известность в нашей стране имеет комплекс укрепляющих упражнений, предложенный Д.Н. Атабековым. Существуют консервативные подходы, суть которых заключается в механической поддержке матки и стенок влагалища в результате применения различных пособий – пессарии, наполнение влагалища тампонами и др. [1].

В целом, на сегодняшний день консервативное лечение полностью утратило свою самостоятельную значимость, и применяется только в сочетании с хирургическими методами или для профилактики [7].

Не вызывает сомнений, что патогенетически обоснованным методом лечения выпадения половых органов следует считать хирургическое вмешательство [3, 7].

Наличие большого числа хирургических методов, предложенных для лечения пролапса гениталий, показывает, насколько трудно поддается лечению данная патология. Стандартный лапаротомический и лапароскопический доступы зарекомендовали себя как обеспечивающие наилучшие результаты при хирургическом лечении пролапса гениталий. Однако, эти методики не позволяют восстановить в полном объеме нормальную анатомию тазового дна при ректоцеле. Так как нижняя треть задней стенки влагалища при выше описанных доступах не может быть восстановлена, эти методы хирургической коррекции всегда требуют второго этапа – кольпоперинеолеваторопластики. Данный подход в гинекологической практике используется более 20 лет. Кольпоперинеолеваторопластика остается самой распространенной операцией выполняемой при ректоцеле. Основные принципы выполнения различных методик задней кольпорафии одинаковы. Различия в основном заключаются в форме выкраиваемого лоскута и доступе. Колопроктологи, выполняя данную операцию, чаще используют перинеально-анальный доступ, не иссекая слизистой оболочки влагалища [6]. Авторами предлагаются также различные формы выкраиваемого из слизистой влагалища лоскута (овальный, ромбовидный) с переходом и без перехода на кожу промежности.

В течение последних 6 лет для коррекции анатомических нарушений при ректоцеле нами применялась методика выполнения кольпоперинеолеваторопластики с ушиванием ректовагинальной перегородки.

Дефекты ректовагинальной перегородки отчетливо определялись после отсечения слизистой лоскута задней стенки влагалища, который нами формировался максимально высоко после низведения части слизистой задней стенки вла-

галища. Дефект имел различную форму и протяженность. Важным диагностическим тестом служила интраоперационная трансректальная ревизия перегородки. После определения краев дефекта проводили ушивание последнего узловыми швами (викрил 2x0) на указательном пальце левой руки хирурга, помещенного в анальный канал. Вторым «этажом» проводилась леваторопластика (узловые «П» – образные швы викрил 0). После чего слизистая задней стенки влагалища ушивалась непрерывным обвивным швом (викрил 2x0). Далее восстанавливалась промежность за счет 2-4 кожных швов.

Преимуществами техники сочетанной коррекции дефекта ректовагинальной перегородки, диастаза леваторов, недостаточности сфинктера прямой кишки и высоты промежности были:

- создание надежной («двухэтажной») перегородки, устраняющей ректоцеле и исключающей развитие рецидива;

- сужение просвета влагалищной трубки не только в дистальной, но и средней трети, что адекватно корригировало сексуальные расстройства;

- формирование «высокой» промежности, что приводило к смыканию половой щели и опосредованно способствовало восстановлению биоценоза влагалища.

Современная хирургическая тактика пластики мышца тазового дна – основывается на прочности внутритазовой фасции некоторых связок, которые могут обеспечить только фиксацию и пассивную поддержку вместо активной, так как пока не разработаны способы адекватного восстановления функции леваторов после ее нарушения [4, 8].

Однако собственные ткани организма не всегда обладают достаточной прочностью и эластичностью для эффективной и надежной коррекции анатомических нарушений. В связи с этим нами с целью восстановления дефектов ректовагинальной перегородки, предлагается использование синтетических протезов.

Таким новым и весьма перспективным методом коррекции опущения свода влагалища является предложенная Petros P.P. [10] задняя IVS-пластика. По данным различных авторов, эта операция высоко эффективна, менее болезненна и менее травматична для пациенток, и характеризуется меньшим числом осложнений по сравнению с классическими методами хирургической коррекции пролапса гениталий. Кроме того, эта операция не требует специального оборудования и больших материальных затрат, а техника выполнения вмешательства достаточно проста и доступна для каждого хирурга. Вместе с тем, в связи с отсутствием рандомизированных исследований по сравнению позадилопечниковой сакропексии с другими хирургическими операциями для коррекции пролапса гениталий, ряд аспектов данного метода остаются малоизученными, что, безусловно, определяет актуальность дальнейшего изучения данной проблемы.

отделении эндоскопической хирургии МОНИИАГ с 2002 года проводится пластика задней стенки влагалища по технологии IVS posterior. Суть методики заключается в том, что на задней стенке влагалища в проекции наибольшего пролабирования передней стенки прямой кишки выкраивается и удаляется овальной формы лоскут слизистой оболочки влагалища. По ходу края раны слизистая влагалища отсепаровывается от брюшино-промежностного апоневроза на расстоянии 5-10 мм от края раны. Выделенные леваторы ушиваются узловыми швами. Из проленовой сетки выкраивается протез Т-образной формы. Размеры вертикальной части должны соответствовать размеру дефекта брюшино-промежностного апоневроза. Протез укладывается покрывая дефект над ушитыми леваторами, и фиксируется к паравагинальным тканям 6-8 рассасывающимися швами. Следующим этапом, используя IVS tunneler, в обе стороны проводятся проводники от верхнего участка раны через среднюю треть леваторного плато и клетчатку седалищно-прямокишечной ямки на промежность. На промежности точки прохождения проводников проецируются на середине расстояния от седалищных бугров до сухожильного центра промежности. Используя проводники в обе стороны, проводятся свободные горизонтальные части протеза, без фиксации. Слизистая оболочка влагалища ушивается над протезом, без натяжения тканей.

В отделении с 2002 года оперировано по данной методике 41 пациентка с различной степенью пролапса задней стенки влагалища. Возраст больных колебался от 47 до 63 лет. Одномоментно данная опе-

рация сочеталась с влагалищной экстирпацией матки у 20 пациенток. У 19 больных пластика ректоцеле произведена через 6-10 месяцев после гистерэктомии: в 10 случаях дополнена пластикой цистоцеле, а у 9 больных со стрессовым недержанием мочи задняя пластика сочеталась с антистрессовой slingовой операцией – позадилонной или трансобтураторной уретропексией (TVT или TOT).

Объем операции	число	%
Пластика ректоцеле	2	4,9%
Пластика ректоцеле в сочетании с антистрессовыми операциями	20	48,8%
Пластика ректоцеле в сочетании с антистрессовыми операциями	19	46,3%
всего	41	100%

Преимуществами авторской методики являются:

- устранение вагинального пролапса за счет петлевой фиксации верхней трети влагалища;
- одномоментная коррекция дефекта брюшино-промежностного апоневроза, что является основным этапом в лечении функциональных расстройств прямой кишки;
- объединение двух вариантов протезов, что предупреждает смещение каждого из них под действием внутрибрюшного давления;
- универсальность операции, позволяющая применять ее как у ранее оперированных больных, так и при ожирении, при высоком анестезиологическом риске.

сложнений в послеоперационном периоде не отмечено. В сроке наблюдения до 3 лет рецидивов не отмечено. Короткий период наблюдения не позволяет сделать глубокие выводы. Однако можно отметить простоту выполнения операции, отсутствие геморрагических и инфекционных осложнений, полового дискомфорта, улучшается функциональное состояние прямой кишки. При вагинальном исследовании обращало на себя внимание высокое стояние купола влагалища, анатомически правильное расположение стенок, отсутствие дефекта брюшино – промежностного апоневроза. Отмечено 2 случая формирования эрозии слизистой влагалища, что потребовало консервативного лечения, наложения вторичных швов. У одной больной протез иссечен через 14 месяцев после операции. При анализе причин формирования эрозии следует отметить нарушение техники операции (создание избыточного натяжения тканей), а также «жестких» материалов для протезирования. При применении пролена Soft вышеописанные осложнения не наблюдались. Отмечено улучшение эвакуаторной функции прямой кишки у больных с ее нарушением после пластики ректоцеле, что подтверждено дефекографией, динамической сцинтидефекографией.

ри хирургической коррекции сложных, рецидивных форм ректоцеле оправдано использование синтетических материалов. В условиях несостоятельности собственной соединительной ткани синтетический каркас позволяет создать полноценную диафрагму. Применение «мягких» синтетических протезов, современных малоинвазивных тех-

нологий устранило в большинстве случаев (98%) как анатомические, так и функциональные дефекты тазовой диафрагмы. Предварительные результаты показали эффективность предложенного метода хирургического лечения генитального пролапса с применением синтетических материалов и позволяет продолжить исследования в этом направлении.

1. Абдуллаев М.Ш. Клиника, диагностика и лечение ректоцеле. Дисс. к.м.н. Алма-ата, 1989, с. 73-78, 114-128.
2. Воробьев Г.И. Основы колопроктологии. Ростов-на-Дону: Феникс, 2001, с. 203-209.
3. Краснополский В.И., Буянова С.Н., Сенчакова Т.Н., Петрова В.Д., Кашина Е.А., Смольнова Т.Н. Стандарты обследования больных с опущением и выпадением внутренних половых органов, осложненными недержанием мочи. Методические указания № 97/144, М., 1998, 18 с.
4. Кулаков В.И., Адамян Л.В., Аскольская С.И. Гистерэктомия и здоровье женщины. М., Медицина, 1999.
5. Кулаков В.И., Чернуха Е.А. Несостоятельность сфинктера прямой кишки после родов. Акушерство и гинекология, 2000, 1, с.11-14.
6. Мудров А.А. Хирургическое лечение ретроцеле перинеально-анальным доступом. Дисс., к.м.н. М., 2003, с. 115-132.
7. Попов А.А., Горский С.Л., Мананникова Т.Н., Шагинян Г.Г., Петрова В.Д., Чечнева М.А. Сравнительная оценка различных малоинвазивных методов коррекции пролапса половых органов. В кн. Эндоскопия в диагностике, лечении и мониторинге женских болезней. М., 2000, с. 637-639.
8. Barrington J.W., Calvert J.P. Vaginal vault suspension for prolapse after hysterectomy using an autologous fascial sling of rectus sheath. Br. J. Obstet. Gynaecol., 1998, 105, 1: 83-86.
9. Gilpin S.A., Gosling J. A., Smith A.R. The pathogenesis of genitourinary prolapse and stress incontinence of urine: A histological and histochemical study. Br. J. Obstet. Gynaecol., 1989, 96: 15-23.
10. Petros P.P. The intravaginal slingplasty operation, a minimally invasive technique for cure of urinary incontinence in the female. Aust. N. Z. J. Obstet. Gynaecol., 1996, 36 (4): 453-461.

РОЛЬ ФУНКЦИОНАЛЬНЫХ МЕТОДОВ ИССЛЕДОВАНИЯ ЗАПИРАТЕЛЬНОГО АППАРАТА ПРЯМОЙ КИШКИ В ВЫЯВЛЕНИИ ПАТОГЕНЕТИЧЕСКИХ МЕХАНИЗМОВ АНАЛЬНОЙ ИНКОНТИНЕНЦИИ

**Д.м.н. Подмаренкова Л.Ф., д.м.н. Алиева Э.И., к.м.н. Полетов Н.Н.,
Фоменко О.Ю., Алешин Д.В.**

**ФГУ «ГНЦ колопроктологии» Росздрава
(директор – академик РАМН, проф. Воробьев Г.И.),**

**Измайловская детская городская клиническая больница
(главный врач – Жарков А. П.), г.Москва**

роблема диагностики и лечения недержания кишечного содержимого на протяжении уже многих десятилетий продолжает быть в центре внимания колопроктологов во всем мире в связи не только с медицинскими, но и выраженными социально-психологическими аспектами жизни пациентов с анальной инконтиненцией.

Распространенность анальной инконтиненции, по мнению различных авторов, колеблется от 2 до 40 % в различных возрастных группах [2,6,7,13].

Функциональная форма недержания, в отличие от посттравматической недостаточности анального сфинктера, не обусловлена выраженными структурными нарушениями в запирательном аппарате прямой кишки, а возникает в результате различных расстройств в деятельности дистального от-

дела прямой кишки и анальных сфинктеров [4,17]. Степень недостаточности анального сфинктера (НАС) определяется клиническими проявлениями недержания. Наиболее часто в отечественной клинической практике выделяют три степени недостаточности: 1 степень – недержание газов, 2 степень – недержание газов и жидкого кала, 3 степень – недержание газов, жидкого и твердого кала, то есть полное недержание всех видов кишечного содержимого [2,3,5].

В современной литературе нейропатия наружного сфинктера и мышц тазового дна рассматривается как основной фактор развития функциональных форм недержания [10,11,14,18]. Большое значение также придается нарушениям внутреннего сфинктера [16]. При этом, одним из главных звеньев па-

тогенеза недержания кишечного содержимого большинство исследователей считают снижение анального давления [8]. В последние годы появились сообщения о нарушении накопительной функции прямой кишки при НАС [1,15]. Однако, исследования направленные для выяснение причин данного явления не проводились. Ряд авторов наряду с нарушениями накопительной функции у больных инконтиненцией, выявляли изменения чувствительности прямой кишки к наполнению, хотя причины этих изменений не изучались [9,12].

астоящая работа основана на анализе данных физиологических исследований 67 пациентов, находившихся на обследовании в ГНЦ колопроктологии в 2004 – 2005 гг. Мужчин было – 57, женщин – 10. Возраст больных колебался от 14 до 68 лет (24,1±11,3 года). Обращает на себя внимание, что большинство пациентов были лицами молодого возраста.

Все 67 больных предъявляли жалобы на каломазание, которое проявлялось непроизвольным выделением небольших количеств кишечного содержимого. Из них 59 (88 %) пациентов предъявляли жалобы только на каломазание, 8 человек (12 %) – на каломазание и недержание жидкого кала и газов. При наружном осмотре и пальцевом исследовании всех 67 пациентов не было установлено органических нарушений в структурах анальных сфинктеров.

Диагностическая программа исследования функционального состояния ЗАПК включала в себя:

- компьютерную суммарную и сегментарную электромиографию;
 - исследование проводимости по половым нервам;
 - аноректальную манометрию;
 - сфинктерометрию;
 - профилометрию;
 - изучение резервуарной функции прямой кишки.
- В нашей работе использовались следующие аппаратные комплексы:
- электромиограф «Медикор» (Венгрия) с фотозаписью;
 - компьютерный электронейромиограф МБН (Россия);
 - компьютерный электронейромиограф Keypoint (Synectic, Дания);
 - манометрический комплекс «Полиграмм» (Synectic, Дания).

Электромиография (ЭМГ) использовалась для оценки функциональной активности мышц наружного сфинктера и мышц газового дна. В зависимости от поставленных задач применялись интерференционная и стимуляционная миография.

- При интерференционной ЭМГ, выполненной с помощью внутрианальных электродов, нами оценивались следующие электрофизиологические критерии:
- фоновая и произвольная биоэлектрическая активность (интегральная амплитуда, частота и форма биоэлектрического сигнала);
 - реакция наружного сфинктера на пробы с повышением внутрибрюшного давления;

Таким образом, патогенез недержания при функциональной НАС до конца не изучен. При этом, также не определена роль функциональных исследований запирающего аппарата прямой кишки (ЗАПК) в выявлении основных его патогенетических звеньев.

В связи с этим, целью нашего исследования явилось установление патогенетических механизмов функционального недержания с помощью физиологических методов исследований.

- сохранность ректоанального рефлекса наружного сфинктера;
- реакция пуборектальной петли при натуживании.

Метод стимуляционной миографии применялся для оценки периферической иннервации поперечнополосатых мышечных структур наружного сфинктера заднего прохода. По длительности латентного периода М-ответа оценивалось функциональное состояние терминальных участков двигательных волокон срамного нерва, иннервирующих наружный сфинктер. Стимуляция выполнялась трансректально с помощью электрода St'Mark прямоуглыми импульсами длительностью 200 мс. Электрод вводился в прямую кишку при помощи указательного пальца исследователя и через стимулирующие электроды, расположенные на кончике пальца, подавались электрические сигналы. При медленном продвижении устройства определялась оптимальная позиция для стимуляции срамного нерва по максимальной амплитуде вызванного ответа мышцы наружного сфинктера на мониторе нейромиографа. Латентный период ответа мышцы измерялся, как время от начала стимула, до начала ответной реакции.

При аноректальной манометрии производили запись давления в анальном канале в проекции обоих сфинктеров и в просвете прямой кишки с помощью трехбаллонного датчика. Регистрировали значения давления в покое и при различных функциональных нагрузках (кашель, напряжение мышц брюшного пресса, волевое сокращение). Для изучения ректоанального рефлекса в раздражающий баллон дробно нагнетали воздух объемами от 10 до 70 мл. Определялся порог ректо-анального рефлекса – объем воздуха, при котором возникает первая рефлекторная релаксация внутреннего сфинктера и рефлекторное сокращение наружного сфинктера. Амплитуда и длительность рефлекторных ответов обоих сфинктеров рассчитывались при введении 50 мл воздуха. Во время исследования регистрировали также порог ректальной чувствительности – минимальный объем воздуха, при котором больной начинал ощущать наполнение прямой кишки. Для оценки адаптационной способности прямой кишки в баллон вводили 70 мл воздуха и удерживали в течение 2 минут. В норме через 3 – 4 секунды давление в прямой кишке снижается до 18-20 мм.рт.ст. за

счет уменьшения тонуса кишечной стенки. Если в течение этого времени давление не нормализовалось, то адаптационную функцию прямой кишки считали сниженной. Если давление возвращалось к норме, то адаптационную способность прямой кишки считали удовлетворительной.

Изучение сократительной способности анальных сфинктеров выполнялось на сфинктерометре тензодинамического типа. Сфинктерометр состоит из двух расположенных параллельно металлических пластин общим диаметром 1,0 см, которые присоединены к регистрирующему прибору. Регистрация показателей сфинктерометрии выглядела в виде двух зубцов максимального усилия и плато соответственно двум измерениям направления: боковые полуокружности (3 – 9) и передне-заднее направление (6-12 часов). Волевое сокращение подсчитывалось путем вычитания из показателей максимального усилия величины тонического напряжения мышц. Профилометрия использовалась нами как метод оценки внутриполостного давления при протягива-

нии измерительного катетера внутри органа. Для исследования профиля внутрианального давления использован прибор «Полиграмм» шведской фирмы «Senetics» с 6-ти канальным датчиком «вектор-волюм», который обеспечивал регистрацию давления в разных плоскостях по всей длине анального канала. На основании полученных данных с помощью соответствующей компьютерной программы строился график распределения величин давления и проводился подсчет максимальных, средних величин давления, а также коэффициента асимметрии. Кроме того, программа обработки предусматривала анализ данных давления на любом уровне поперечного сечения анального канала. Исследование проводилось в положении больного на боку. После предварительной калибровки катетер вводился в прямую кишку больного на необходимую глубину. С помощью специального устройства – пуллера – катетер вытягивался из прямой кишки со скоростью 1 мм/сек, при этом регистрировалось давление на всем протяжении его перемещения.

После оценки проведенного комплексного исследования ЗАПК, все пациенты были разделены на 4 группы в зависимости от полученных результатов, свидетельствующих о различных возможных патогенетических механизмах анальной инконтиненции. Первую группу составили 44 из 67 пациентов с жалобами на каломазание. Все пациенты имели склонность к запорам. При пальцевом исследовании прямой кишки у пациентов данной группы тонус и волевые усилия сфинктера были достаточные, дефектов сфинктера не выявлялось, анальный рефлекс был сохранен. По данным сфинктерометрии тонус внутреннего и сократительная способность мышц наружного сфинктера были в пределах нормальных величин. По результатам КЭМГ показатели тонической и произвольной биоэлектрической активности (БЭА), а также рефлекторные реакции на пробы с повышением внутрибрюшного давления (кашлевой толчок и напряжение мышц передней брюшной стенки) были относительно сохранены. При сегментарной ЭМГ дефектов мышечных

структур наружного сфинктера выявлено не было. При исследовании проводимости по срамным нервам, проведенным у 11 из 44 больных, показатели латентного периода проведения возбуждения по терминальным волокнам срамного нерва были в пределах физиологических норм.

По данным профилометрии показатели давления в анальном канале в покое и при волевом сокращении были в пределах нормальных величин. Однако, при аноректальной манометрии у всех 44 пациентов было зарегистрировано выраженное увеличение амплитуды ректоанального рефлекса внутреннего сфинктера в среднем по группе на 64,3 % и увеличение длительности его рефлекторной релаксации на 25,4 % (рис. 1).

Порог ректоанального рефлекса внутреннего сфинктера был в среднем в 2 раза меньше нормы и составлял $8,3 \pm 5,1$ мл. При этом, латентный период ректоанального рефлекса внутреннего сфинктера у 22 пациентов варьировал от 1,8 до 2,3 секунд, что существенно меньше нормальных

Таблица 1. Показатели аноректальной манометрии (внутренний сфинктер) у пациентов с функциональной НАС

Манометрические показатели	Значения показателей	Пациенты с измененными показателями, %
Амплитуда ректоанального рефлекса, мм. рт. ст.	$38,6 \pm 6,3$ ($23,5 \pm 2,7$)*	100,0
Длительность ректоанального рефлекса, с	$17,05 \pm 3,6$ ($13,6 \pm 2,2$)*	100,0
Порог рефлекса, мл.	$8,3 \pm 5,1$ ($18,5 \pm 3,8$)*	31,8
Латентный период рефлекса, с	1,8-2,3 (3-4)*	50,0
Объем, вызывающий постоянную релаксацию внутреннего сфинктера, мл	89 ± 11 ($167 \pm 6,9$)*	22,7

*-параметры нормы

Рисунок 1. Аноректальная манометрия при функциональной НАС. Больная П-ко Ю.В. А/к. 3-118. Диагноз: функциональная НАС 2 степени (стрелкой указана постоянная релаксация внутреннего сфинктера).



Рисунок 2. Сократительный ответ кишечной стенки (указан стрелкой) при объеме наполнения 70 мл. Пациент 3-ов В.А., 15 лет. Диагноз: долихосигма, энкопрез. Измайловская ДГКБ, и/б. 5864.



КАРТИНКА НЕ ГОДИТСЯ

величин (3-4 с.) (табл. 1). Изменение параметров ректоанального рефлекса наружного сфинктера у всех 44 пациентов выявлено не было.

У 18 больных из 1 группы были зарегистрированы периоды спонтанной релаксации внутреннего сфинктера 6-8 раз в час с амплитудой $32,4 \pm 8,3$ мм, что значительно превышало амплитуду рефлекторной релаксации внутреннего сфинктера в норме (20-26 мм). Таким образом, выявленная спонтанная релаксация внутреннего сфинктера сопровождалась резкими колебаниями давления в анальном канале.

У 10 пациентов из данной группы было выявлено возникновение постоянной релаксации внутреннего сфинктера, при объемах вводимого воздуха значительно меньших по сравнению с нормальными величинами (89 ± 11 мл при норме $167 \pm 9,5$ мл). Порог чувствительности прямой кишки к наполнению у всех 44 пациентов был в пределах нормальных величин (15-37 мл).

Таким образом, определяющим патогенетическим механизмом анальной инконтиненции у данной категории больных являлась, по-видимому, дисфункция внутреннего сфинктера, проявляющееся углублением его рефлекторной релаксации, уменьшением порога и латентного периода его ректоанального рефлекса, уменьшением объема, вызывающего постоянную релаксацию внутреннего сфинктера и появлением периодов его спонтанной релаксации, что нарушало градиент аноректального давления и приводило к эпизодам каломазания.

При этом, сохранность рефлекторной деятельности наружного сфинктера и его сократительной способности, вероятнее всего, является компенсирующим фактором удержания всей порции каловых масс.

Во 2 группу были отнесены 6 из 67 пациентов с жалобами на каломазание. При наружном осмотре у данных пациентов тонус внутреннего и сократительная способность наружного сфинктера изменены не были. По данным ЭМГ, сфинктерометрии, аноректальной манометрии отклонений от нормы выявлено не было. Однако, порог чувствительности прямой кишки к наполнению был повышен и составлял $49 \pm 20,1$ мл (норма 15-37 мл). Наряду с этим был зарегистрирован сократительный ответ прямой кишки на небольшие объемы наполнения (до 70 мл), в то время, как в норме сократительный ответ возникает одновременно с ощущением позыва на дефекацию при объемах наполнения более 110 мл (рис. 2).

Таким образом, нарушение чувствительности прямой кишки к наполнению с одновременным усилением сократительной способности стенок прямой кишки при небольших объемах каловых масс является возможным патогенетическим механизмом анальной инконтиненции у данной категории больных.

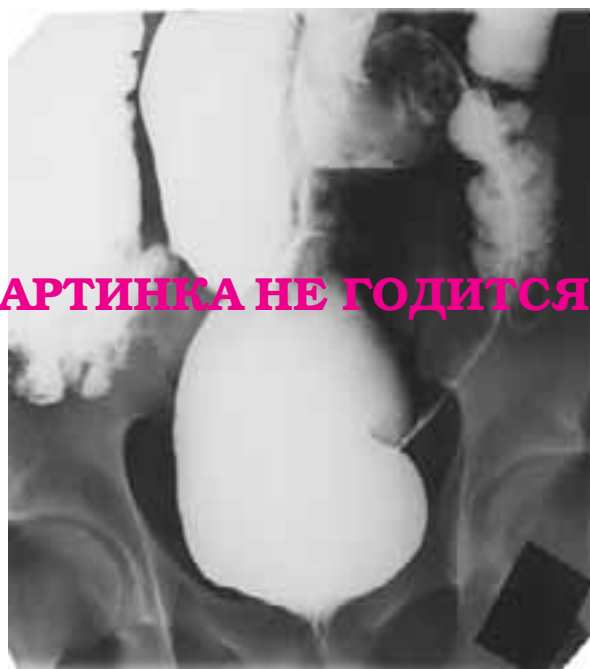В 3 группу больных включены 9 больных с жалобами на каломазание, у которых при ирригоскопии или дефекографии было выявлено увеличение размеров прямой кишки более 9 см (рис. 3).

У 6 из 9 пациентов имелись жалобы на запоры и затруднения при дефекации разной степени выраженности. При пальцевом исследовании тонус анального жома и волевые усилия были сохранены у всех больных. Отмечалось значительное расширение ампулы прямой кишки сразу за анального канала и наличие в ней большого количества оформленного кишечного содержимого, несмотря на подготовку клизмами. При физиологическом исследовании ЗАПК только у 2 (22,2 %) пациентов отмечено умеренное снижение давле-

Таблица 2. Результаты исследования резервуарной функции прямой кишки пациентов с мегаректум. (n=9)

Показатель	Пациенты с мегаректум Ср.знач.±ст.отклон.	норма	
Порог чувствительности	Объем (мл воздуха)	77,5±19,8	10,0 – 80,0
	Давление (мм.рт.ст.)	10,3±5,1	1,0 – 12,0
Ощущение позыва к дефекации	Объем (мл воздуха)	230,0±95,9	110,0 – 210,0
	Давление (мм.рт.ст.)	11,1±6,4	6,0 – 32,0
Максимально переносимый объем	Объем (мл воздуха)	837,8±162,7	220,0 – 340,0
	Давление (мм.рт.ст.)	31,9±11,3	24,0 – 56,0
Коэффициент накопления (?V/?P)	44,6±23,8	5 – 10	

Рисунок 3. Пациент Д-н А.В., 16 лет. Диагноз: инертная прямая кишка, мегаректум, и/б. 1151.



КАРТИНКА НЕ ГОДИТСЯ

ния в анальном канале в покое (в среднем до 25,8 мм.рт.ст по данным профилометрии при норме 55,8±15,1). Во всех остальных наблюдениях показатели активности наружного и внутреннего сфинктеров в покое, при волевом сокращении и кашлевом рефлексе были в пределах нормы. Ректоанальный рефлекс наружного и внутреннего сфинктеров вызывался во всех случаях. У 5 (55,6 %) из 9 пациентов отмечено увеличение амплитуды рефлекторной релаксации внутреннего сфинктера, в среднем на 23,7 %.

Основные патологические изменения были выявлены при изучении резервуарной функции прямой кишки (табл. 3). Несмотря на то, что показатель чувствительности прямой кишки был на верхней границе нормы (77,5±19,8 мл воздуха), отмечено существенное увеличение объема, вызывающего ощущение позыва к дефекации, его величина со-

ставляла в среднем 230,0±95,9 мл воздуха при норме 110,0 – 210,0 мл. Еще более значительным было увеличение максимально переносимого объема, среднее значение которого составило 837,8±162,7 мл воздуха. В двух наблюдениях он достигал 1050,0 мл, более чем в 3 раза превосходя верхнюю границу нормы (220,0 – 340,0 мл). При этом, среднее остаточное ректальное давление, при различных объемах наполнения не превышало нормальных величин (табл. 2).

Средний коэффициент накопления, который является интегральным показателем адаптационной способности прямой кишки, более чем в 4 раза превышал нормальные значения (табл. 3).

У всех 9 пациентов было отмечено резкое нарушение рефлекторной моторной активности прямой кишки. В норме формирование стойкого ощущения позыва к дефекации сопровождается сократительным ответом кишечной стенки. Ни у одного из 9 пациентов на протяжении всего исследования такой рефлекторный сократительный ответ зарегистрирован не был.

Выявленные изменения свидетельствуют о выраженном снижении тонуса кишечной стенки и резком нарушении ее сократительной способности, нейрогенного или миогенного происхождения. Следствием этого является нарушение процесса дефекации и постоянное заполнение прямой кишки каловыми массами. В условиях сохранной рефлекторной релаксации внутреннего сфинктера, поступление дополнительных порций кишечного содержимого из вышележащих отделов толстой кишки приводит к повышению давления в прямой кишке выше уровня давления в анальном канале. Таким образом, причиной каломазания является нарушение кишечного, а не анального компонента механизма держания.

В 4 группу включены 8 из 67 человек, у которых помимо каломазания, отмечались жалобы на недержание жидкого кала и газов при ощущении позывов. Частота стула составляла от 3 раз в день до 5 раз в неделю. При пальцевом исследовании прямой кишки тонус и волевые усилия анального жома были несколько снижены, анальный рефлекс ослаблен.

По данным сфинктерометрии у всех больных отмечалось снижение показателей как тонического

Таблица 3. Сфинктерометрические показатели у больных недержанием газов и жидкого кала (в граммах М м), (n=8)

Параметры	Недержание газов и жидкого кала				Норма	
	Показатели, г		% снижения			
Мужчины	3-9	6-12	3-9	6-12	3-9	6-12
Тоническое напряжение	270 15,2	250 16,0	28,9	30,5	380-470	360-420
Максимальное сокращение	390 10,8	360 17,2	31,6	39,4	570-680	510-600
Женщины						
Тоническое напряжение	250 12,7	210 14,1	30,6	22,2	360-420	270-325
Волевое сокращение	375 8,2	310 11,3	26,0	19,5	520-600	385-50

Рисунок 6. Профилограмма в норме (А – при волевом сокращении, Б – в покое). Пациент Р-в О.В., 28 лет. Профилограмма у пациентов с функциональной недостаточностью анального сфинктера (В – при волевом сокращении, Г – в покое). Пациент К-ов П.А. 16 лет. Функциональная недостаточность анального сфинктера 2 степени, а/к. Ж – 5709.

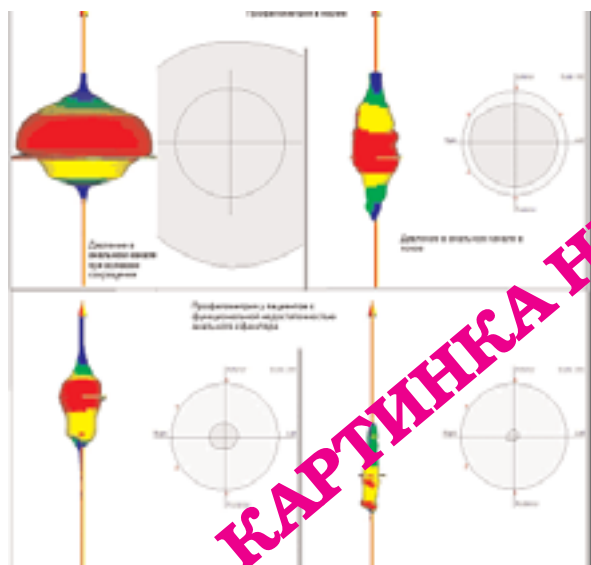
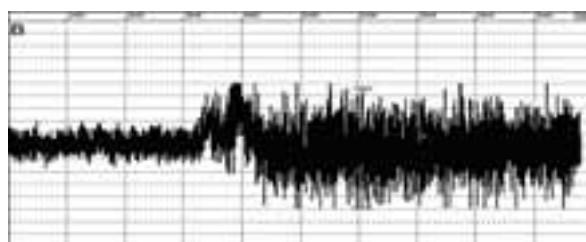


Рисунок 5. Компьютерная ЭМГ при функциональной недостаточности анального сфинктера. Пациент Д-н А.В. 19 лет. Диагноз: функциональная недостаточность анального сфинктера 2 степени, а/к. Г-3443.

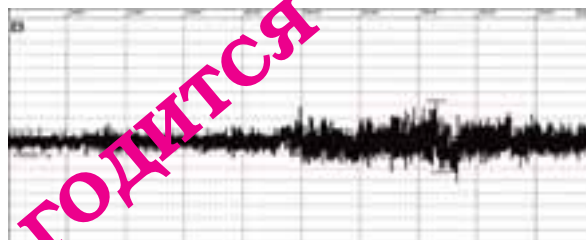

Рисунок 4. Компьютерная ЭМГ в норме. Пациент Ф-в В. М., 67 лет.



пряжения на 24,4 – 27,4 % (в зависимости от пола), так и волевого сокращения на 25,2 – 33,9 %. Полученные результаты указывали не только на снижение тонуса внутреннего сфинктера, но и нарушение сократительной способности наружного сфинктера и мышц тазового дна (табл. 3).

По данным ЭМГ показатели тонической БЭА были снижены в среднем на 39,6 %, а произвольной БЭА на 37,2 % (табл.4, рис. 4,5).

Рефлекторные реакции наружного сфинктера на пробы с повышением внутрибрюшного давления были значительно сниженными. Так, при кашле прирост амплитуды БЭА был в среднем на 41,3 % меньше по сравнению с нормой, а при напряжении мышц брюшной стенки – на 24,8 %. При исследовании проводимости по срамным нервам было отмечено увеличение длительности латентного периода проведения возбуждения по двигательным волокнам срамного нерва справа до 4,7 мс (норма до 2,2 мс) у 2 из 8 пациентов и слева до 3,6 мс у 1 пациента, что было расценено нами как проявление нейропатии мышц наружного сфинктера и тазового дна.

По данным профилометрии было отмечено снижение показателей среднего давления в анальном канале в покое до $23,3 \pm 10,2$ мм. рт.ст. При волевом сокращении существенного прироста давления в анальном канале не зарегистрировано (рис. 6).

Манометрические характеристики рефлекторной релаксации внутреннего сфинктера были увеличены: амплитуда в среднем на 29,4 % длительность на 19,1 % Параметры ректоанального рефлекса наружного сфинктера, напротив, были снижены: амплитуда на 21,2 %, длительность на 19,2 % Порог чувствительности прямой кишки к наполнению был повышен у 2 пациентов и составлял $51 \pm 2,3$ мл. При изучении резервуарной функции прямой кишки существенных нарушений не найдено.

Следовательно, в данной группе больных прослеживается сочетание механизмов анальной инконтиненции: а) нарушение функционального состояния наружного сфинктера и мышц тазового дна и, как следствие, нарушение процесса волевого удержания кишечного содержимого, б) дисфункция внутреннего сфинктера, способствующая явлениям каломазания.

Таблица 4. Электрофизиологические характеристики наружного сфинктера у больных недержанием газов и жидкого кала ($M \pm m$), (n=8)

Параметры электрической активности	Недержание газов и жидкого кала		Норма
	Показатели ЭМГ	% отклонения	
Фоновая активность (мкв)	$18,7 \pm 3,0$	39,6	31-50
Произвольная активность (мкв)	$116,8 \pm 8,6$	37,2	154-212

1. Для выявления основных патогенетических механизмов развития функциональной недостаточности анального жома необходимо комплексное функциональное исследование ЗАПК, включающее в себя: ЭМГ с исследованием проводимости по срамным нервам, сфинктерометрию, аноректальную манометрию, профилометрию, оценку резервуарной функции прямой кишки.
2. У пациентов с функциональной недостаточностью анального сфинктера 2 степени с жалобами на каломазание, в 74,6 % случаев причиной недержания является дисфункция внутреннего сфинктера, в 15,3 % – нарушение резервуарной функции прямой кишки и в 10,1 % – снижение чувствительности к наполнению с одновременным усилением сократительной способности стенок прямой кишки.
3. У пациентов с функциональной недостаточностью анального сфинктера 2 степени с недержанием жидкого кала и газов и каломазанием, ведущими патогенетическими звеньями анальной инконтиненции являются, по-видимому, сочетание нарушений функционального состояния наружного сфинктера и мышц тазового дна и нервно-рефлекторной деятельности внутреннего сфинктера.

1. Апостолов А., Златарски Г. Электроманометрические изменения подвижности толстого кишечника при функциональных нарушениях дефекации у детей. Хирургия, Болгария, 1983, 36, 4, с. 338-341.
2. Воробьев Г.И. Основы колопроктологии. Ростов -на – Дону: Феникс, 2001, с.178-183.
3. Дульцев Ю. В. Диагностика и лечение недостаточности анального сфинктера. Дисс. д.м.н., М., 1982.
4. Дульцев Ю. В., Саламов К. Н. Анальное недержание. М., 1993, 73-82.
5. Федоров В. Д., Дульцев Ю. В., Саламов К.Н. Классификация недостаточности анального жома. Хирургия, 1979, с.7.
6. Bump R.C., Norton P.A. Epidemiology and natural history of pelvic floor dysfunction. Obstet. Gynecol. Clin. North Am., 1998, 25, 4: 723-746.
7. Curi L.A. Anal incontinence: proposal of an evaluation score. Acta Gastroenterol. Latinoam., 1998, 28, 5: 331-333.
8. Delechenaut P., Leroi A., Weber J. Relationship between clinical symptoms of anal incontinence and the results of anorectal manometry. Dis. Colon. Rectum., 1992, 35, 9: 847-849.
9. Diamant N.E., Kamm M.A., Wald A., Whitehead W.E. Gastroenterology 1999, 116, 3: 12-14.
10. Henry M.M., Parks A.G., Swash M. The anal reflex in idiopathic fecal incontinence: an electrophysiological study. Br. J. Surg., 1980, 67, 11: 781-783.
11. Jost W.H., Loch E.G., Muller-Lobeck H. Electrophysiologic studies of fecal incontinence in the woman. Zentralbl. Gynakol., 1998, 120, 4: 153-159.
12. Miller R., Levis G.T., Bartolo D.C. Sensory discrimination and dynamic activity in the anorectum: evidence using a new ambulatory technique. Br. J. Surg., 1988, 75: 1003-1007.
13. Nelson R., Furner S. Fecal incontinence in Wisconsin nursing homes: prevalence and associations. Dis. Colon. Rectum., 1998, 41, 10: 1226-1229.
14. Prat-Pradal D., Lopez S., Mares P. Electrophysiologic studies in the descending perineum in women. Neurophysiol. Clin., 1997, 27, 6: 483-492.
15. Rasmussen O.O., Christiansen B., Sorensen M. The value of rectal compliance in the assessment with fecal incontinence. Dis. Colon. rectum., 1999, 33: 650-653.
16. Speakman C.T., Hoyle C.H., Kamm M.A., Henry M.M., Nicholls R.J., Burnstock G. Adrenergic control of the internal anal sphincter is abnormal in patients with idiopathic fecal incontinence. Br. J. Surg., 1990, 77, 12: 1342-1344.
17. Snooks S. J., Henry M.M., Swash M., Anorectal incontinence and rectal prolapse: differential assessment of the innervation to puborectalis and sphincter muscles. Gut, 1998, 26: 470-476.
18. Tetzschner T., Sorensen M., Rasmussen O.O. Pudendal nerve damage increases the risk of fecal incontinence in women with anal sphincter rupture after childbirth. Acta. Obstet. Gynecol. Scand., 1995, 74, 6: 434-440.

ПРИНЦИПЫ ЛЕЧЕНИЯ ЯЗВЕННОГО КОЛИТА (РЕКОМЕНДАЦИИ РОССИЙСКОЙ ГРУППЫ ПО ИЗУЧЕНИЮ ВОСПАЛИТЕЛЬНЫХ ЗАБОЛЕВАНИЙ КИШЕЧНИКА)

проф. Халиф И.Л.

ФГУ ГНЦ Колопроктологии Росздрава
(директор – академик РАМН, проф. Воробьев Г.И.), г. Москва

настоящее время ни у кого не вызывает сомнения, что принцип назначения медикаментозных средств при язвенном колите (ЯК) основывается на применении базисных (основных) и дополнительных (вспомогательных) препаратов. Повышенный интерес к воспалительным заболеваниям кишечника, к которым относится ЯК, в последние годы отразился и на программах двух наиболее значимых форумов, состоявшихся в 2005 г.: Всемирном конгрессе гастроэнтерологов (Монреаль, Канада) и Европейская гастроэнтерологическая неделя (Копенгаген, Дания). Подавляющее большинство докладов было посвящено именно проблемам ЯК и болезни Крона. В то же время, большое разнообразие медикаментозных средств вызывает естественный вопрос, когда и какие лекарственные препараты лучше всего назначать больным ЯК?

В связи с этим, должен быть единый подход к тактике лечебных мероприятий, который основан, прежде всего, на единой классификации ЯК. Наибольшее распространение в нашей стране получила классификация, основанная на распространенности процесса, выраженности клинических проявлений и характере течения заболевания (табл. 1). В последнее время в классификацию ЯК все чаще стали включать две формы заболевания в зависимости от ответа на стероидную терапию – гормонозависимая и гормонорезистентная формы. Это является важным, т.к. может помочь правильно оценить лечебную тактику у этих больных. Поскольку глюкокортикоидные гормоны были и остаются препаратами выбора при тяжелых формах ВЗК, то, говоря о механизмах резистентности, нельзя не учи-

тывать, что стероидорезистентность может быть обусловлена скоростью метаболизма глюкокортикоидных гормонов печенью и несостоятельностью гормон-рецепторных взаимоотношений [1]. Необходимо отметить, что выделение субтотального поражения абсолютно не влияет на тактику лечения (как медикаментозного, так и оперативного). В связи с этим, дистальная форма ЯК – это поражение прямой или прямой и сигмовидной кишки, левосторонний колит – это поражение до середины поперечной ободочной (чаще это поражение до левого изгиба ободочной кишки), а тотальный колит – поражение всей толстой кишки. По клиническому течению выделяют острую типичную форму (первая атака) и острую фульминантную (молниеносную) форму, как правило, с летальным исходом. Нужно отметить, что диагноз острой формы ЯК может быть выставлен только в течение 6 месяцев от начала заболевания. Хроническая форма представлена рецидивирующим (с повторяющимися обострениями, чаще сезонного характера) и непрерывным течением (затянувшееся обострение более 6 месяцев при условии адекватного лечения). Каждая атака должна быть оценена по степени тяжести, которых в настоящее время предложено достаточно много. Большинство из них используются, в основном, при проведении клинических испытаний различных лекарственных средств. В то же время, для клинической практики оптимальными являются критерии, предложенные еще в 1955 году Truelove и Witts, а в последующем дополненные проф. М.Х.Левитаном и проф. Е.А.Белусовой (табл.2) [1,2,4].

Таблица 1. Классификация язвенного колита

По распространенности патологического процесса:		
дистальный (проктит и проктосигмоидит)	левосторонний	тотальный (в ряде случаев с ретроградным илеитом)
По тяжести клинических проявлений (активность болезни):		
легкая форма	среднетяжелая форма	тяжелая форма
По характеру течения:		
острое (типичное и фульминантное)	хроническое:	рецидивирующее и непрерывное

Ответ на стероидную терапию: гормонозависимая и гормонорезистентная формы

Таблица 2. Критерии тяжести (клинической активности) язвенного колита.

критерии	легкий	среднетяжелый	тяжелый
частота стула/сутки	менее 4	4-8	9 и более
кровь в кале	небольшая	умеренная	значительная
лихорадка	отсутствует	<38°C	>38°C
тахикардия	отсутствует	<90 в1'	>90 в1'
снижение массы тела	отсутствует	до 5%	5% и более
гемоглобин	>100 г/л	90-100 г/л	<90 г/л
СОЭ	норма	<30 мм/час	> 30 мм/час
лейкоцитоз	отсутствует	умеренный	высокий
СРБ	норма	2 нормы	более 2-х норм
гипопротеинемия	отсутствует	незначительная	выраженная

Принцип назначения медикаментозных средств основывается на применении базисных (основных) и дополнительных (вспомогательных) препаратов. При ЯК к базисным средствам лечения относятся стероидные гормоны и аminosалицилаты. К дополнительным средствам лечения относятся иммуномодуляторы, спазмолитики, антидиарейные препараты и другие средства, способствующие созданию «покоя» кишки с восстановлением его нормальной функции. Несмотря на то, что в последние годы все больше и больше говорят о возрастании значения иммунотерапии, тем не менее, базисными средствами эти препараты еще не стали.

Наиболее известным препаратом, относящимся к аminosалицилатам, является сульфасалазин. Он состоит из 5-аминосалициловой кислоты (5-АСК), соединенной с сульфипиридином посредством азосоединения. Доказано, что противовоспалительным действием обладает 5-АСК. Поэтому в конце 70-х, начале 80-х годов прошлого столетия был решен вопрос о возможности доставки чистой 5-АСК в зону воспаления в кишечнике. В связи с этим, 5-АСК, заключенную в различные оболочки, стали называть месалазином. В России известны три препарата, производные месалазина – салофальк, пентаса и месакол.

Месалазин противопоказан больным с непереносимостью салицилатов, почечной недостаточностью. Пациенты, длительно принимающие месалазин, обязательно должны контролировать уровень мочевины и креатинина.

Наиболее эффективными противовоспалительными средствами лечения ЯК являются стероидные гормоны. При назначении гормональной терапии необходимо решить следующие задачи:

- выбор препарата,
- оптимальная доза и путь введения,
- адекватный режим лечения.

Одним из основополагающих правил при назначении гормонов является введение их сразу в макси-

мальной дозе, которую потом медленно снижают. Для снижения побочных эффектов, развивающихся от применения стероидов, можно использовать метил-преднизолон (метипред).

Противопоказаниями для применения кортикостероидов являются: плохо контролируемый диабет, гипертония, остеопороз, активная язвенная болезнь желудка и 12-перстной кишки, острые инфекции.

Для систематизации различных подходов лечения ЯК Российской группой по изучению воспалительных заболеваний кишечника разработана следующая схема, которая основана на распространенности процесса и тяжести его течения.

Необходимо более подробно остановиться на пункте неэффективности консервативной терапии.

При гормонорезистентной форме показаниями к операции служат: если при адекватной консервативной терапии отмечается отсутствие эффекта в течение 3 недель, а также нарастание или сохранение тяжести кишечной симптоматики, интоксикации и метаболических нарушений.

Для гормонозависимой формы показаниями к операции служат: необходимость непрерывной гормонотерапии более 6 месяцев для предотвращения реактивации колита (дозозависимая форма); неэффективность или выраженные побочные эффекты при приеме иммуносупрессоров (азатиоприн, метотрексат, циклоспорин); постоянная угроза развития осложнений гормональной терапии (остеопороз, стероидный диабет, артериальная гипертензия, инфекционные осложнения).

В заключении хотелось бы отметить, что поддержание ремиссии ЯК осуществляется исключительно месалазином в дозе 1,5 г/сутки или сульфасалазином 2 г/сутки. При этом нужно помнить, что после купирования атаки такая терапия должна продолжаться от 6 мес. до 1 года, а затем в осенне-весенний период.

1. Белоусова Е.А. Язвенный колит и болезнь Крона. Тверь: ООО Издательство Триада, 2002.
2. Левитан М.Х., Федоров В.Д., Капуллер Л.Л. Неспецифические колиты. М., Медицина, 1980.

3. Михайлова Т.Л., Воробьев Г.И., Костенко Н.В. Неспецифический язвенный колит. В кн. «Основы колопроктологии». Ростов-на-Дону: «Феникс», 2001, с. 236-261.
4. Truelove S.C., Witts L.J. Cortisone in ulcerative colitis: Final report on a therapeutic trial. Br. Med. J., 1955, 2: 1041-1048.

СХЕМА ЛЕЧЕНИЯ ДИСТАЛЬНЫХ ФОРМ ЯЗВЕННОГО КОЛИТА.		
Легкая форма	Среднетяжелая форма	Тяжелая форма
Ректально месалазин 1-2 г/сутки в виде клизм или свечей.	Ректально месалазин (2-4 г/сутки в виде клизм или свечей) или кортикостероиды (преднизолон 20-30 мг/сутки или гидрокортизон 125 мг/сутки в виде клизм или ректально капельно). При проктите показано введение стероидов в свечах. При неэффективности местной терапии показана комбинация аминосалицилатов (сульфасалазин, месалазин) 2-3 г/сутки внутрь с ректальным их введением или кортикостероидами в виде клизм (или ректально капельно).	Преднизолон внутрь 0,5-1,0 мг/кг массы тела в сутки в сочетании с ректальным введением кортикостероидов (преднизолон 20-30 мг/сутки или гидрокортизон 125 мг/сутки).
СХЕМА ЛЕЧЕНИЯ ЛЕВОСТОРОННИХ ФОРМ ЯЗВЕННОГО КОЛИТА		
Легкая форма	Среднетяжелая форма	Тяжелая форма
Аминосалицилаты (сульфасалазин 3-4 г/сутки, месалазин – 2-3 г/сутки) внутрь и месалазин 2-4 г/сутки ректально.	Аминосалицилаты (сульфасалазин 4-6 г/сутки, месалазин – 3-4,8 г/сутки) внутрь и месалазин 2-4 г/сутки ректально или кортикостероиды (преднизолон 20-30 мг/сутки или гидрокортизон 125-250 мг/сутки) в виде клизм. При отсутствии клинического эффекта – преднизолон 1 мг/кг массы тела в сутки внутрь в сочетании с ректальным введением кортикостероидов и месалазина (преднизолон 20-30 мг/сутки или гидрокортизон 125-250 мг/сутки или месалазин 2-4 г/сутки).	Преднизолон 1-1,5 мг/кг массы тела в сутки и месалазин 2-4 г/сутки ректально или кортикостероиды (преднизолон 20-30 мг/сутки или гидрокортизон 125-250 мг/сутки) в виде клизм.
СХЕМА ЛЕЧЕНИЯ ТОТАЛЬНЫХ ФОРМ ЯЗВЕННОГО КОЛИТА		
Легкая форма	Среднетяжелая форма	Тяжелая форма
Аминосалицилаты (сульфасалазин 3-4 г/сутки, месалазин 2-3 г/сутки) внутрь и месалазин 2-4 г ректально или кортикостероиды (преднизолон 20-30 мг/сутки или гидрокортизон 125 мг/сутки) в виде клизм.	Преднизолон 1-1,5 мг/кг массы тела в сутки.	Преднизолон в/в 160 мг/сутки или метипред 500 мг или гидрокортизон в/м 500 мг/сутки (по 125 мг x 4 раза) – 5-7 дней, далее преднизолон 1,5-2 мг/кг массы тела в сутки внутрь (но не более 100 мг в сутки).

Для преодоления гормональной зависимости и гормональной резистентности чаще всего используют иммунодепрессанты (азатиоприн, метотрексат, циклоспорин А).

ОСОБЕННОСТИ ЛЕЧЕНИЯ АЗАТИОПРИНОМ	ОСОБЕННОСТИ ЛЕЧЕНИЯ МЕТОТРЕКСАТОМ	ОСОБЕННОСТИ ЛЕЧЕНИЯ ЦИКЛОСПОРИНОМ
Азатиоприн назначается при стероидозависимой и при стероидорезистентной легкой или среднетяжелой форме ЯК. Суточная доза азатиоприна составляет 2-2,5 мг/кг массы тела (не более 150 мг), начало терапевтического эффекта следует ожидать через 12 недель, длительность лечения не менее 12 месяцев.	Лечение назначают только при отсутствии эффекта или невозможности назначения азатиоприна. Доза метотрексата составляет 25-30 мг в неделю (кумулятивная доза 3 000-4 000 мг), начало терапевтического эффекта следует ожидать через 3-4 недели, длительность активной фазы – 12-16 недель, длительность поддерживающей фазы 12 – 16 месяцев (доза – 7,5 мг в неделю).	Циклоспорин А назначают при тяжелой стероидорезистентной форме ЯК. Доза его составляет 4 мг/кг/сут. в/в в течение 5-7 дней. В последующем возможно лечение внутрь. Несмотря на успехи консервативной терапии, около 10% больных ЯК приходится оперировать [3]. Показаниями к операции являются: I. Осложнения ЯК: – кишечное кровотечение – токсическая дилатация ободочной кишки – перфорация толстой кишки II. Неэффективность консервативной терапии: – гормональная резистентность – гормональная зависимость III. Малигнизация (колоректальный рак) на фоне ЯК.

ДОСТИЖИМЫ ЛИ УДОВЛЕТВОРИТЕЛЬНЫЕ РЕЗУЛЬТАТЫ ХИРУРГИЧЕСКОГО ЛЕЧЕНИЯ ЯЗВЕННОГО КОЛИТА?

Академик РАМН проф. Воробьев Г.И., к.м.н. Михайлова Т.Л,
к.м.н. Костенко Н.В.

ФГУ ГНЦ колопроктологии Росздрава,
кафедра колопроктологии Российской Медицинской Академии
последипломного образования
(директор ГНЦК и заведующий кафедрой – академик РАМН,
проф. Воробьев Г.И.),
г. Москва

перативное лечение неспецифического язвенного колита до настоящего времени можно считать одной из драматических страниц хирургической гастроэнтерологии. Быстрое прогрессирование заболевания, переоценка возможностей консервативной терапии, неуточненность показаний к операции часто ведут к затягиванию сроков выполнения хирургического вмешательства. В то же время, обширная резекция толстой кишки у больного в терминальной фазе интоксикации и метаболических нарушений сопровождается неудовлетворительными результатами хирургического лечения – послеоперационные осложнения достигают 50 – 90 %, а летальность – 12,5 – 60 % [13, 24, 29]. Но и выздоровление пациента с язвенным колитом в большинстве случаев связано с необходимостью пожизненной илеостомии, инвалидностью, недостаточной социальной реабилитацией.

По нашему мнению, к удовлетворительным результатам хирургического лечения ЯК в настоящее время можно отнести:

1) достижение минимального числа послеоперационных осложнений (до 15 %) и летальности (менее 2 %), сравнимых с плановыми операциями при хирургической патологии толстой кишки;

2) нормализацию гомеостаза и соматического состояния больных после операции;

3) восстановление анальной дефекации у большинства оперированных больных;

4) наиболее полную социальную реабилитацию больных ЯК, отсутствие инвалидности.

История хирургического метода лечения ЯК насчитывает уже более 100 лет, но и в настоящее время разработка лечебной тактики при тяжелых формах заболевания остается актуальной задачей, а взгляды на показания к переходу от консервативного метода лечения к хирургическому у различных авторов не совпадают.

Этапы развития хирургического метода лечения ЯК в нашей стране связаны с трудами А.А.Васильева, Ж.М. Юхвидовой, В.Д.Федорова [6, 21, 33]. Отсутствие достоверных критериев прогноза развития заболевания приводило к тому, что хирургия ЯК представляла собой, в основном, хирургию его осложнений, которые развиваются, как правило, уже на фоне выраженных метаболических нарушений, кахексии и сепсиса. Именно этим объясняются неудовлетворительные результаты хирургического лечения ЯК до недавнего времени.

Таблица 1. Опыт отечественных авторов в хирургическом лечении ЯК.

Авторы	Год	Количество оперированных	Летальность
Васильев А.А. [6]	1963	52	16,8 %
Юхвидова Ж.М., Левитан М.Х. [16]	1969	110	20,3 %
Юдин И.Ю. [15]	1976	63	20 %
Левитан М.Х., Федоров В.Д., Капуллер Л.Л. [12]	1980	135	23 %
Балтайтис Ю.В. [3]	1984	121	17,4 %

В настоящее время хирургия неспецифического язвенного колита из «экстренной» постепенно переходит в разряд «срочной», когда увеличивается группа больных, которым показания к операции устанавливаются еще до развития осложнений, од-

новременно с констатацией неэффективности консервативной терапии [32].

Рост распространенности воспалительных заболеваний толстой кишки (ВЗК) в настоящее время опережает развитие и совершенствование специа-

лизированной помощи этой категории больных. По данным R.Sandler [43] распространенность ВЗК на 100000 населения в Италии составляет 121, в США- 116, в Канаде- 37,2. Эпидемиологические исследования, проведенные Белоусовой Е. А. [5], определили распространенность в Московской области равной 22,3. Увеличение заболеваемости неспецифическим язвенным колитом неизбежно приводит к нарастанию абсолютного числа больных с гормонорезистентными формами заболевания, которые неизбежно требуют проведения срочного оперативного вмешательства [1, 26].

Среди популяции больных ЯК необходимость в хирургическом лечении возникает у 10-15% больных, причем 2/3 из этого числа подвергаются операции в связи с неэффективностью консервативной терапии [7, 19]. Вместе с тем, критерии неэффективности терапии, особенно при тяжелой гормонорезистентной форме ЯК трактуются индивидуально в зависимости от ряда субъективных факторов: специализации и опыта клинициста, объема проводимой терапии, а за рубежом различиями в национальных программах здравоохранения [34, 36].

Препаратами выбора при тяжелой форме язвенного колита являются глюкокортикоиды, высокие дозы которых (преднизолон парентерально 2 мг/кг/сут) вводятся на фоне комплексной инфузионной, заместительной и антибактериальной терапии [10, 44]. Однако, гормональная терапия имеет ограниченные возможности в значительной части случаев тяжелого ЯК, когда эффект такого лечения невыражен или отсутствует [9, 41]. Индивидуальная нечувствительность к глюкокортикоидам имеет объективные причины: в частности, низкая плотность внутриклеточных стероидных рецепторов, ускоренный метаболизм преднизолона в гепатоцитах и другие [14, 34].

«Гормональная резистентность», которую наблюдают при различных неспецифических воспалительных заболеваниях с аутоиммунным компонентом, у больных с неспецифическим язвенным колитом может иметь фатальные последствия. Неконтролируемый консервативной терапией воспалительный процесс приводит к прогрессированию системных токсических реакций и развитию кишечных осложнений заболевания [8, 41]. Частота развития кишечного кровотечения составляет 1,5-4 % [40], токсической дилатации и перфорации – 5-6 % [24, 27].

Промедление с переходом от консервативного к хирургическому лечению, недооценка тяжести состояния больных и бесперспективности дальнейшей медикаментозной терапии при язвенном колите ухудшает непосредственные результаты лечения [8, 20]. Развитие кишечного кровотечения на фоне ЯК увеличивает летальность до 12 % [29], токсической дилатации до 25 % и перфорации толстой кишки до 50 – 60 % [24, 27]. Причины неудовлетворительных результатов хирургического лечения кроются, прежде всего, в отсутствии преемственности, четкого взаимодействия гастроэнтерологов и хирургов при лечении больных ЯК и в неадекватности хирургической тактики.

Проводится поиск маркеров эффективности терапии, которые позволят предположить бесперспективность терапии до выраженных метаболических нарушений [38, 44]. Определение конкретных показаний к операции во многом зависит от особенностей национальных программ здравоохранения. В частности, Pinna-Pintor M. et al. [37] считают целесообразным проведение хирургического вмешательства после первой тяжелой атаки ЯК, потребовавшей введения кортикостероидов. В то же время, авторы из регионов с лучшей эпидемиологической ситуацией, изучая катамнез больных с тяжелой атакой ЯК констатируют возможность длительного периода ремиссии (до 20 и более лет), что ставит под сомнение активную хирургическую тактику после купирования первой атаки ЯК [5, 10, 28].

Необходимо отметить, что даже достижение клинической и эндоскопической ремиссии в 55 – 70 % случаев не сопровождается «морфологической ремиссией», отсутствием характерных для ЯК патоморфологических изменений слизистой толстой кишки [2, 39]. Современные генетические исследования доказали высокий риск канцерогенных мутаций в слизистой оболочке толстой кишки на фоне длительного течения воспалительного процесса. Хромосомные нарушения и развитие колоректального рака на фоне неспецифического язвенного колита встречаются более чем в 10% случаев при анамнезе более 15-20 лет [25].

По другим данным [18], при хроническом течении ЯК рак развивается приблизительно у 3 % больных в начале второго десятилетия заболевания. Отмечено, что у больных ЯК рак развивается в более молодом возрасте: средний возраст таких составляет 40 лет [25], что соответствует данным ГНЦ колопроктологии МЗ РФ [2, 11], в то время как первичный колоректальный рак возникает, в среднем, в возрасте 62 года [4]. По мнению большинства исследователей, рак возникает чаще при тотальных формах ЯК торпидного течения. Такие особенности малигнизации на фоне ЯК, как мультицентрический рост опухоли, высокая частота низкодифференцированных форм и раннее метастазирование ведут к низкой (15-18 %) пятилетней выживаемости [11], тогда как при первичном колоректальном раке этот показатель равен 50 % [31]. Это делает особенно актуальной разработку программы диспансерного наблюдения больных хроническим ЯК со скринингом малигнизации, а некоторые авторы даже обсуждают целесообразность «профилактической» колэктомии через 10-20 лет после начала заболевания [41].

Преодоление инвалидности и улучшение социального статуса больных после обширных резекций толстой кишки связано с разработкой реконструктивных вмешательств при ЯК, попыткам сохранения или восстановления анальной дефекации. По мнению Parks A., Williams N.S. [35, 45] для хирургического лечения ЯК стандартом является тотальное удаление толстой кишки с формированием резервуарного илеоанального анастомоза. Однако, по мере увеличения численности оперированных

больных и сроков наблюдения анализ отдаленных результатов стал свидетельствовать о высокой частоте (до 30 %) поздних послеоперационных осложнений [17, 22].

Показаниями к повторным операциям с удалением резервуара и формированием илеостомы являются в частности стойкая инконтиненция [30], воспаление резервуара, промежностные свищи подвздошной кишки [22], а также регенерация слизистой толстой кишки в тонкокишечном резервуаре с возможностью малигнизации [33]. Поэтому совершенствование подходов и поиск оптимальных путей в реконструктивной хирургии ЯК остаются актуальными. Все перечисленные проблемы диктуют необходимость разработки строгой лечебной тактики при тяжелой форме заболевания, сочетающей своевременное применение консервативных и хирургиче-

ских методов лечения в зависимости от индивидуальных особенностей конкретного пациента, а также программ диспансеризации больных с длительным анамнезом ЯК.

В улучшении результатов хирургического лечения, снижении показателей послеоперационных осложнений и летальности важную роль играют своевременное установление показаний к операции, совершенствование техники выполнения оперативного вмешательства, интенсивная патогенетическая терапия в до- и послеоперационном периодах. Для достижения успеха реконструктивных вмешательств необходимо учитывать индивидуальные особенности пациента, включить в арсенал различные виды реконструктивных вмешательств, которые выполняются на фоне благоприятного соматического состояния.

а период 1990 – 2005 годы в клинике ГНЦ колопроктологии Росздрава наблюдали 1086 больных ЯК, тяжелая форма заболевания отмечалась у 491 пациента (45,2 %). Хирургическое лечение применено у 220 пациентов, что составило 20,3 % из общего числа больных ЯК и 44,8 % среди тяжелых форм ЯК. По поводу резистентных к консервативной терапии форм заболевания оперировано

129 пациентов. Неэффективность консервативной терапии была обусловлена у 91 больного резистентностью к гормонотерапии, у 38 пациентов – гормонозависимостью. Осложнения ЯК наблюдались у 50 пациентов (кишечное кровотечение – 26, токсическая дилатация – 13, перфорация толстой кишки – 11). Рак на фоне язвенного колита диагностирован у 41 пациента.

Таблица 2. Распределение больных по полу и возрасту

Группы больных	Пол		Возраст (лет)					
	муж	жен	До 20	20-29	30-39	40-49	50-59	60 и более
Гормонорезистентная форма (n=79)	42	49	12 13%	19 21%	25 27%	16 18%	7 8%	12 13%
Гормонозависимая форма (n=35)	18	20	2 5%	10 27%	12 32%	8 21%	4 10%	2 5%
Осложнения ЯК (n=43)	21	29	3 6%	11 22%	17 34%	10 20%	6 12%	3 6%
Колоректальный рак на фоне ЯК (n=38)	19	22	-	6 15%	9 22%	12 29%	6 15%	8 19%

Таблица 3. Распределение больных по характеру течения ЯК

Группы больных	Характер течения		
	Острый	Рецидивирующий	Непрерывный
Гормонорезистентная форма (n=91)	25 (27,5%)	48 (52,7%)	18 (19,8%)
Гормонозависимая форма (n=38)	-	5 (13,2%)	33 (86,8%)
Осложнения ЯК (n=50)	17 (34,0%)	26 (52,0%)	7 (14,0%)
Колоректальный рак при ЯК (n=41)	-	33 (80,5%)	8 (19,5%)

Таблица 4. Распределение больных по распространенности поражения толстой кишки

Группы больных	Распространенность поражения		
	Левосторонняя	Субтотальная	Тотальная
Гормонорезистентная форма (n=91)	12 (13,2%)	25 (27,5%)	54 (59,3%)
Гормонозависимая форма (n=38)	2 (5,3%)	9 (23,7%)	26 (71,0%)
Осложнения ЯК (n=50)	8 (16,0%)	18 (36,0%)	24 (48,0%)
Колоректальный рак на фоне ЯК (n=38)	2 (4,9%)	14 (34,1%)	25 (61,0%)

Среди оперированных преобладали женщины (м/ж=100/120), средний возраст составил 34,4±3,4 лет. Распределение больных по полу и возрасту представлено в таблице 2.

Случаи заболевания классифицировали в зависимости от характера течения и распространенности поражения толстой кишки. В группах с гормональной резистентностью и малигнизацией преобладала тотальная форма колита, при осложнениях ЯК более чем у половины больных отмечено левостороннее и субтотальное поражение толстой кишки (таблицы 3 и 4). Развитие рака чаще (80,5 %) наблюдали при хроническом течении воспалительного процесса с редкими рецидивами.

Возраст больных, у которых на фоне ЯК развились опухоли толстой кишки, колебался от 20 до 78 лет (в среднем, 43,8±4,7 года). Длительность анамнеза ЯК до обнаружения опухоли, в среднем, составила 18,5±4,6 лет. У 8 больных (19,5 %) опухолевый про-

цесс носил мультицентрический характер с развитием от 2 до 9 фокусов аденокарциномы, которые имели различную степень дифференцировки. На момент установления диагноза рака у 14 человек (34,1 %) были обнаружены отдаленные метастазы. Хирургические вмешательства при язвенном колите необходимы в 10 – 30 % случаев заболевания, когда воспалительный процесс не поддается коррекции имеющимися в настоящее время медикаментозными средствами. Отсутствие эффекта от консервативной терапии проявляется при тяжелом соматическом состоянии больного на фоне местных и системных токсических реакций, деструктивного воспаления в стенке толстой кишки и проявлений метаболического стресса. Поэтому непосредственные результаты хирургического лечения связаны с тактикой консервативного лечения, степенью тяжести пациента перед вмешательством, развитием осложнений в брюшной полости.

аиболее тяжелый контингент больных ЯК составляют случаи кишечных осложнений заболевания, которые могут носить молниеносный и фатальный характер. Кишечное кровотечение, токсическая дилатация ободочной кишки и перфорация толстой кишки развиваются как проявление гормональной резистентности (неэффективности терапии высокими дозами кортикостероидов) (9, 23), возможно и из-за ряда субъективных ятрогенных факторов: несвоевременное установление диагноза, неадекватность проводимой консервативной терапии, выполнение инвазивных методов обследования толстой кишки при тяжелом обострении колита и другие. Кишечные осложнения ЯК были отмечены у 50 пациентов.

Показания к операции.

Кишечное кровотечение. В эту группу включены больные по следующим клиническим и радиологическим критериям:

1. Частота дефекаций 12 и более в сутки с макроскопически выраженной примесью крови на фоне проведения комплексной терапии с введением стероидных гормонов в течение 7 дней;
2. Объем каловых масс с интенсивной примесью крови 1000 мл в сутки и более;
3. Объем кровопотери, подтвержденный методом скинтиграфии, 150 мл в сутки и более.

Указанные симптомы наблюдали у 26 больных ЯК.

Токсическую дилатацию ободочной кишки мы определяем при расширении диаметра одного или нескольких ее отделов от 9 см и более, что было отмечено у 13 больных. У пациентов этой группы к клинической картине тяжелого ЯК присоединялись такие признаки, как вздутие живота, появление перкуторного тимпанита в проекции ободочной кишки. Тревожным симптомом у 5 больных послужило одномоментное урежение суточной частоты дефекации более чем в 2 раза.

При рентгенографии у 9 из 13 больных наибольшее расширение (9 – 15 см) наблюдали в проекции поперечной ободочной кишки, у 4 пациентов – сигмовидной кишки (9 – 13 см). Всем пациентам выполнена эндоскопическая декомпрессия через колоноскоп с аспирацией газа и жидкого кишечного содержимого. Однако, в этой группе больных в срок до 24 часов наблюдали рецидив дилатации, что явилось показанием к срочной операции.

Перфорация. Перфорация толстой кишки представляет наиболее тяжелую группу больных с осложнениями язвенного колита. Это состояние было диагностировано у 11 больных. У 8 пациентов этот диагноз был поставлен в первые часы после поступления больных в Центр, а у 3-х человек осложнения развились на фоне проведения консервативной терапии в стационаре ГНЦ колопроктологии. Типичная картина острой перфорации полого ор-

гана у больных отсутствовала. Клиническими признаками служили нарастание симптомов интоксикации, вздутие живота у 7 человек, появление перитонеальных симптомов у 6 больных. Абсолютным признаком перфорации служило наличие свободного газа в брюшной полости, которое было обнаружено при рентгенологическом исследовании лишь у 7 больных.

На первом этапе хирургического лечения тяжелых, в том числе осложненных, форм ЯК мы отдаем предпочтение субтотальной резекции ободочной кишки с сохранением всей прямой кишки и дистальной части сигмовидной кишки с формированием илеостомы и сигмостомы. Эта операция выполнена у 43 больных.

Субтотальная резекция ободочной кишки при оперативном лечении ЯК сочетает преимущества более легкой переносимости по сравнению с колпроктэктомией, возможностью дальнейшей реабилитации с сохранением прямой кишки; в то же время удаляется источник осложнения.

У 6 больных профузным кишечным кровотечением выполнена одномоментное удаление толстой кишки – колэктомия с брюшно-анальной резекцией прямой кишки, илеостомия. Одной пациентке 81 года с перфорацией сигмовидной кишки в связи с сопутствующей тяжелой сердечной недостаточностью выполнен минимально возможный объем резекции – левосторонняя гемиколэктомия по типу операции Микулича с формированием раздельной колостомы.

Гормонорезистентная форма.

До настоящего времени препаратами выбора при тяжелой форме ЯК остаются глюкокортикоиды, высокие дозировки которых (2 мг/кг/сут) у 70-80 % больных позволяют достичь клинической и эндоскопической ремиссии [5, 42]. Однако, у 20-30 % больных отмечается резистентность воспалительного процесса к гормональной терапии; в этом случае заболевание прогрессирует, не поддаваясь медикаментозной коррекции, что требует своевременного проведения хирургического вмешательства [9, 21].

Комплексная консервативная терапия состояла из следующих компонентов:

- инфузионная терапия
- глюкокортикоидные гормоны
- антибактериальная терапия
- симптоматическое лечение.

Констатация неэффективности консервативной терапии тяжелой атаки язвенного колита представляет непростую задачу в связи с тяжелым состоянием больного и полиморфизмом клинических проявлений метаболических расстройств. Разработаны различные системы оценки тяжести ЯК, но ни одна из них не выделяет группу больных, нуждающихся в хирургическом лечении [38, 44]. Нами были выбраны несколько клинических, лабораторных и инструментальных показателей, информа-

Таблица 5. Характер послеоперационных осложнений у больных осложненными формами ЯК

Осложнения	Количество
Кровотечение из отключенной кишки	2
Внутрибрюшное кровотечение	2
Эвентрация	5
Нагноение лапаротомной раны	7
Несостоятельность швов сигмостомы	3
Сердечно-сосудистая недостаточность	5
Тонкокишечный свищ	1
Экссудативный плеврит	2
Пневмония	4
ТЭЛА	2
ДВС-синдром	1

Послеоперационные осложнения отмечены у 24 человек (48,0 %). Данные представлены в таблице 5.

Летальность отмечена у 11 пациентов (22,0 %), однако за последние 5 лет этот показатель удалось снизить до 6,7 %. Один пациент за период с 2000 по 2005 гг. умер на фоне разлитого перитонита, который развился в результате перфорации толстой кишки до поступления в ГНЦ колопроктологии.

тивных, по нашему мнению, для определения эффективности терапии ЯК (частота стула, объем каловых масс, частота сердечных сокращений, среднее артериальное давление, температура тела, боли в животе, уровень гемоглобина, лейкоцитов, СОЭ, альбумина, калия плазмы, расширение ободочной кишки по данным рентгенографии). Указанные параметры определяли при поступлении и в динамике не реже 1 раза в 2-3 дня. При этом, не только улучшение, но и отсутствие положительной динамики по данным параметрам в течение 2 недель после начала лечения расценивалось, как резистентность к проводимой терапии.

В связи с гормональной резистентностью на фоне тяжелого общего состояния оперирован 91 человек. В том числе выполнены: субтотальная резекция ободочной кишки – у 73 больных; колэктомия по Гартману – у 2; колэктомия с брюшно-анальной резекцией прямой кишки, илеостомия – у 15; гемиколэктомия – у 1.

Послеоперационные осложнения за весь период наблюдения составили 16,5 %, летальность 3,3 %, а за последние 5 лет летальные исходы удалось избежать.

Гормонозависимая форма.

Феномен гормональной зависимости проявляется при различных аутоиммунных состояниях. При яз-

венном колите необходимость постоянного приема гормональных препаратов является, с нашей точки зрения, показанием к хирургическому лечению. Среди наблюдавшихся больных у 38 пациентов клиническую и эндоскопическую ремиссию удавалось поддерживать только при постоянном приеме преднизолона в дозе 15-30 мг/сут. Из-за невозможности отмены гормональной терапии в течение 4-6 и более месяцев возникла необходимость в выполнении хирургических вмешательств в связи с развитием остеопороза с патологическими переломами позвоночника (3 больных – 7,9 %), стероидного диабета (9 больных – 23,7 %), пиодермии (15 больных – 39,5 %). У больных этой группы также отмечалась непереносимость или неэффективность иммуносупрессивной терапии (азатиоприн). При определении тактики лечения этой группы больных следует учитывать реальную возможность выполнения первичных восстановительных операций с восстановлением анальной дефекации за счет формирования прямых илеоректальных анастомозов (n=10), или создания тазовых тонкокишечных

резервуаров с илеоанальным анастомозом (n=6). Это становится возможным благодаря стиханию воспалительного процесса в толстой кишке на фоне приема глюкокортикоидов, достижению клинической или даже эндоскопической ремиссии заболевания, коррекции метаболических нарушений. Оперированы по поводу гормонозависимой формы заболевания 38 человек. Им выполнены следующие оперативные вмешательства: субтотальная резекция ободочной кишки – 18 больным; колэктомия по Гартману – 1; колэктомия с брюшно-анальной резекцией прямой кишки, илеостомия – 3; колэктомия с илеоректальным анастомозом – 10; колэктомия с брюшно-анальной резекцией прямой кишки, формирование тазового илеорезервуара – 6. Осложнения послеоперационного периода составили 15,8 %, что было связано в первые годы наблюдений с технической сложностью одномоментных вмешательств с реконструктивным этапом. Летальный исход зафиксирован у 1 больного в первые годы наблюдений.

лучаи малигнизации на фоне язвенного колита были в большинстве случаев диагностированы при профилактической колоноскопии по программе диспансерного наблюдения или при обследовании пациентов с клиническими проявлениями осложнений опухолевого процесса (кишечная непроходимость, интоксикация, метастазирование). Характеристика этой группы больных из 41 человек представлена выше.

При выявлении колоректального рака на фоне ЯК применялись преимущественно операции с тотальным удалением толстой кишки, так как малигнизация является следствием местных генетических трансформаций, которые могут повторно развиться в любом участке слизистой оболочки толстой кишки, пораженной длительно текущим воспалительным процессом.

Оперирован 41 человек, характер оперативных вмешательств представлен в таблице 6.

Представляют интерес результаты изучения 29 удаленных препаратов. Среди опухолей преобладали эндофитные формы (72,4 %), которые носили циркулярный характер и по протяженности достигали до 17 см, а в одном наблюдении – до 70 см. При этом было затруднительно макроскопически опре-

делить не только границы опухоли, но даже ее наличие у 3 больных, поскольку она была представлена небольшими утолщениями по типу воспалительных полипов.

При микроскопии преобладали опухоли смешанного морфологического строения, представленные несколькими фокусами (недифференцированный рак и аденокарцинома различной дифференцировки). При верификации опухоли по наиболее злокачественному компоненту получены следующие данные:

недифференцированный рак	7 (24,1 %)
низкодифференцированная аденокарцинома	6 (27,6 %)
умереннодифференцированная аденокарцинома	8 (31,0 %)
высокодифференцированная аденокарцинома	5 (17,3 %)

Среди оперированных больных прослежены до 5 лет 28 человек (68,3 %), при этом 5-летняя выживаемость зафиксирована только у 6 (21,4 %).

Выбор объема и техника операции

В последние десятилетия обоснована точка зрения, что минимальным объемом хирургического вмешательства при ЯК является субтотальная резекция ободочной кишки. Аутоиммунный компонент системного воспалительного процесса приводит к тяжелым рецидивам воспаления в сохраненных отделах ободочной кишки после сегментарных резекций, что делает их бесперспективными. Оперативное лечение ослабленных пациентов в тяжелом состоянии было разделено на два этапа с выполнением реконструктивного вмешательства после нормализации показателей гомеостаза.

Таблица 6.

Характер вмешательства	№
Субтотальная резекция ободочной кишки	3
Колэктомия + БАР прямой кишки, илеостомия	16
Колпроктэктомия	9
Гемиколэктомия	1
Симптоматическая илеостомия	12

При проведении оперативного вмешательства по поводу тяжелой формы неспецифического язвенного колита учитывали такие особенности, как развитие коагулопатии на фоне геморрагического синдрома, снижение эластичности кишечной стенки и опасность ее травматического повреждения при интраоперационных манипуляциях, снижение регенеративных способностей тканей. Реанимационно-анестезиологическое обеспечение соответствовало тяжести больного и риску вмешательства. При этом прогнозировали возможные проблемы послеоперационного периода: использовалась перидуральная анестезия, проводилась трансфузия белковых и глюкозо-солевых препаратов с учетом гиповолемии и гипоксии. Технические приемы проведения оперативного вмешательства включали следующие:

- тщательный гемостаз на всех этапах операции, в том числе лигирование расширенных сосудов париетальной брюшины;
- микробиологическое исследование экссудата брюшной полости;
- соблюдение принципа «некасания» пораженной стенки толстой кишки во избежание ее травматизации;
- лигирование магистральных сосудов непосредственно перед удалением препарата;
- тщательная фиксация кишечных остом, ушивание образующихся дефектов брюшины;
- длительное (3-5 суток) дренирование брюшной полости.

Кроме того, в последние 7 лет мы используем такие технологии, как лапароскопически-ассистлируемые операции (у 14 больных), а также мобилизацию кишки с помощью гармонического скальпеля (у 54 больных). Эти технологии позволили снизить интраоперационную кровопотерю, уменьшить болевой синдром, ускорить период реабилитации и уменьшить сроки пребывания больных в стационаре.

Послеоперационное ведение

Нормализация гомеостаза в послеоперационном периоде у больных тяжелой формой ЯК потребовала проведения интенсивной терапии не менее 10-14 дней, а специфическое лечение в амбулаторных условиях продолжается не менее 2-3 месяцев. В ближайшем послеоперационном периоде проводилась комплексное лечение, в динамике учитывающее ежедневные изменения клинических, лабораторных показателей систем гомеостаза. В том числе проводились:

1. Гормональная терапия:
 - а) введение адекватных доз глюкокортикоидов (преднизолон 2 мг/кг либо гидрокортизон 10 мг/кг парентерально);
 - б) анаболические стероиды 1 раз в неделю;
 - в) минералокортикоиды при проявлениях надпочечниковой недостаточности;
 - г) адияуретин при недостаточности АДГ;
2. Инфузионная терапия (кристаллоиды 50 мл/кг/сут, коллоидные растворы (полиглюкин, гелофузин) 20 мл/кг/сут под контролем ОЦК, диуреза);
3. Коррекция гипопротеинемии (свежезамороженная плазма, альбумин, протеин);

4. Коррекция электролитных расстройств (препараты калия, кальция, магния);
 5. Антибактериальная терапия (1 ряд – метронидазол+цефалоспорины, 2 ряд – фторхинолоны).
 6. Адекватная анестезия послеоперационного периода (преимущественно перидуральная).
 7. Стимуляция кишечника, вазелиновое масло.
 7. Энтеральное питание 200-400 г сухого порошка/сутки.
 8. Седативная терапия.
 9. УЗИ-мониторинг брюшной полости.
- Представленная схема, наряду с техническим выполнением операций, позволила добиться неосложненного течения послеоперационного периода при срочных операциях по поводу ЯК у 87,2% больных.

Хирургическая реабилитация

Выполнение обширной резекции толстой кишки по поводу язвенного колита, необходимость у большинства больных формирования илеостомы после резекции на фоне тяжелого соматического состояния ставит достаточно сложную задачу реабилитации оперированных больных. Применялись несколько вариантов реконструктивных операций при ЯК.

1. Колэктомия с формированием «прямого» илеоректального анастомоза.
 2. Колэктомия с передней резекцией прямой кишки и формированием «низкого» резервуарного илеоректального анастомоза.
 3. Тотальное удаление толстой кишки с формированием резервуарного илеоанального анастомоза.
- Сохранение прямой кишки для реконструкции мы считали возможным при следующих условиях:
- отсутствие активного язвенного проктита и малигнизации (по данным морфологии);
 - отсутствие стриктуры прямой кишки;
 - сохранение функции запирающего аппарата прямой кишки;
 - отсутствие воспалительных перианальных осложнений.

Операции с первичным реконструктивным этапом были выполнены у 15 больных, оперированных в удовлетворительном соматическом состоянии по поводу гормонозависимой формы ЯК (колэктомия с формированием «прямого» илеоректального анастомоза у 9 пациентов и колэктомия с брюшноанальной резекцией прямой кишки и формированием резервуарного илеоанального анастомоза у 6). Большинство больных (n=141-78,8 %) оперированы на фоне тяжелого состояния, обусловленного активным воспалительным процессом в толстой кишке, однако отсутствие кишечного кровотечения и стриктуры прямой кишки позволяло ее сохранить. Всего на первом этапе хирургического лечения операции с сохранением прямой кишки выполнены 118, необходимость в одномоментном удалении всей толстой кишки возникла у 21 пациента. Вопрос о возможности второго этапа реконструктивной операции решали в течение 6 – 24 месяцев после резекции толстой кишки при проведении местной терапии, направленной на стихание проктита. В этой группе прослежены 93 из 188 пациентов (78,8 %). Реконструктивные операции выполнены у 49 человек, в том числе

сформирован «прямой» илеоректальный анастомоз у 29 больных, «низкий» резервуарный илеоректальный анастомоз – у 12 больных, удаление прямой кишки с формированием резервуарного илеоанального анастомоза (по социальным показаниям) – в 8 случаях.

У остальных 44 больных, несмотря на проведение местной терапии, сохранялись явления проктита, сформировалась стриктура прямой кишки, что послужило показанием к ее удалению – выполнена брюшно-анальная резекция прямой кишки с сохранением илеостомы.

В группе из 29 больных, у которых был сформирован илеоректальный анастомоз (в том числе у всех больных после формирования резервуарного илеоректального анастомоза) реконструктивный этап был дополнен формированием превентивной двухствольной илеостомы, которая была закрыта в сроки от 6 недель до 4 месяцев (3 этап оперативного лечения). У 21 пациента сформированный илеоректальный анастомоз сразу был включен в кишечный пассаж. Осложнения послеоперационного периода наблюдали у 14,3 % оперированных без

формирования илеостомы, и у 6,9 % больных с превентивной илеостомией. Летальности не было.

При анализе отдаленных результатов реконструктивных операций было отмечено, что у 5 больных после формирования илеоректального анастомоза наступили тяжелые рецидивы проктита, а у 1 пациентки после формирования илеоанального анастомоза – резервуит с образованием илеовагинального свища. Указанные обстоятельства послужили показанием к удалению прямой кишки и резервуара с формированием постоянной илеостомы в 6 случаях (12,2 % среди оперированных с реконструктивным этапом). Таким образом, было прослежено 108 больных, 15 из которых были оперированы в один этап с восстановлением анальной дефекации, а 93 – в два этапа. Можно отметить, что 58 (53,7 %) пациентам была восстановлена анальная дефекация, а 50 (46,3 %) – адаптированы к постоянной илеостоме. Всем больным с сохраненной слизистой прямой кишки после реконструкции проводится обязательное диспансерное наблюдение, а при анамнезе более 10 лет – ежегодная биопсия.

применение в последние годы (1999 – 2005) новой лечебной тактики, заключающейся в совместном ведении пациентов гастроэнтерологами и колопроктологами, позволило более четко и своевременно определять показания к оперативным вмешательствам, отразилось на результатах хирургического лечения (табл. 7). Так, при гормонорезистентной и гормонозависимой формах тяжелого ЯК в этот период (на протяжении 7 лет) после операций не было летальных исходов, сократилось также число послеоперационных осложнений. Такая же тенденция наметилась и при лечении осложненных форм ЯК, где более чем в 3 раза снизилось количество летальных исходов.

Показания к операции при ЯК

Показаниями к операции при ЯК в настоящее время можно разделить на несколько групп:

1. Кишечные осложнения неспецифического язвенного колита:

- а. Кишечное кровотечение;
 - б. Токсическая дилатация ободочной кишки;
 - в. Перфорация толстой кишки.
2. Неэффективность консервативной терапии язвенного колита:
 - а. Гормональная резистентность;
 - б. Гормональная зависимость.
 3. Малигнизация (колоректальный рак) на фоне язвенного колита.

Преимущество консервативного и хирургического методов лечения, своевременное определение показаний к операции, оптимальный выбор объема и техники выполнения вмешательства, комплексная терапия в послеоперационном периоде, индивидуальное применение различных методов хирургической реабилитации в настоящее время помогают решить проблему достижения удовлетворительных результатов хирургического лечения язвенного колита.

Таблица 7. Послеоперационные осложнения и летальность

Группы больных	Годы наблюдения	Послеоперационные осложнения	Летальность
Гормонорезистентная форма (n=91)	1990-1998 (n=48)	9 (18,7%)	3 (6,3%)
	1999-2003 (n=43)	6 (13,9%)	0
Гормонозависимая форма (n=38)	1990-1998 (n=21)	4 (19,0%)	1 (4,8%)
	1999-2003 (n=17)	2 (11,7%)	0
Осложнения ЯК (n=50)	1990-1998 (n=27)	16 (59,3%)	9 (33,3%)
	1999-2003 (n=23)	8 (34,8%)	2 (8,7%)
Колоректальный рак при ЯК (n=41)	1990-1998 (n=21)	6 (28,6%)	3 (14,3%)
	1999-2003 (n=20)	4 (20,0%)	2 (10,0%)

1. Адлер Г. Болезнь Крона и язвенный колит. М., Гэотар-Мед, 2001, 528 с.
2. Аруин Л.И., Капуллер Л.Л., Исаков В.А. Морфологическая диагностика болезней желудка и кишечника. М., Триада-Х, 1998, 496 с.
3. Балтайтис Ю.В. Неспецифический язвенный колит. Киев, Здоровье, 1986, 189 с.
4. Бейлис Т.М., Джон Х.Я. Риск развития рака толстой кишки при язвенном колите. М., Медицина, 1989, т. 3 с. 111-129.
5. Белоусова Е.А. Язвенный колит и болезнь Крона. Тверь, Триада, 2002, 128 с.
6. Васильев А.А. Хирургическое лечение неспецифического язвенного колита. М., 1963, 253 с.
7. Воробьев Г.И. Основы колопроктологии. Ростов-на-Дону, Феникс, 2001, 414 с.
8. Воробьев Г.И., Костенко Н.В., Михайлова Т.Л., Капуллер Л.Л., Веселов В.В. Хирургическое лечение осложнений неспецифического язвенного колита. Российский журнал гастроэнтерологии, гепатологии, колопроктологии, 2003, 1, т. 13, с. 73-80.
9. Воробьев Г.И., Михайлова Т.Л., Костенко Н.В. Хирургическое лечение гормонорезистентной формы неспецифического язвенного колита. Хирургия, 2003, 7, с. 10-14.
10. Киркин Б.В. Возможности медикаментозной терапии язвенного колита и отбор больных для хирургического лечения. Актуальные вопросы проктологии, Киев, 1989, с. 15-18.
11. Киркин Б.В., Капуллер Л.Л., Маят К.Е., Веселов В.В., Мушников В.Н. Рак толстой кишки у больных неспецифическим язвенным колитом. Клиническая медицина, 1988, 9, с. 108-113.
12. Левитан М.Х., Федоров В.Д., Капуллер Л.Л. Неспецифические колиты. М., Медицина, 1980, 280 с.
13. Мустац А.П., Гринцов А.Г., Миминошвили О.И. Хирургическая тактика при лечении неспецифических заболеваний толстой кишки, осложненных перфорацией. В сб.: Общая и неотложная хирургия. Киев, 1991, 21, с. 109-113.
14. Сорока Н.Ф. Глюкокортикостероидные гормоны в клинике внутренних болезней. Минск, Беларусь, 2000, 128 с.
15. Юдин И.Ю. Хирургическое лечение неспецифического язвенного колита. М., 1976, 134 с.
16. Юхвидова Ж.М., Левитан М.Х. Неспецифический язвенный колит. М., Медицина, 1969, 336 с.
17. Breen E.M., Schoetz D.J., Marcello P.W. Functional results after perineal complications of ileal pouch-anal anastomosis. Dis. Colon Rectum, 1998, 41(6): 691-695.
18. Butt J.H., Lennard-Jones J.E., Ritchie J.A. A practical approach to the risk of cancer in inflammatory bowel disease: reassure, watch, or act? – Medical Clinics of North America, 1980, 64: 1203-1220.
19. Dozois R.R., Kelly K.A. The surgical management of ulcerative colitis. In: Inflammatory bowel disease (ed. by J.B. Kirshner) Fifth edition. Saunders, 2000: 411-445.
20. Farmer R.G., Easley K.A., Rankin G.B. Clinical patterns, natural history & progression of ulcerative colitis. A long-term follow-up of 1116 patients. Dig. Dis. Sci., 1993, 38: 1137.
21. Fazio V.W., Oakley J.R. Proctocolectomy for ulcerative colitis: when, how, and what are the results? In: Inflammatory bowel disease – from bench to bedside. Kluwer academic publishers. London, 1997: 349-362.
22. Fazio V.W., Ziv Y., Church J.M. Ileal pouch-anal anastomoses complications & function in 1005 patients. Annals of Surgery, 1995, 222: 120.
23. Gassull M., Esteve M. Steroid unresponsiveness in inflammatory bowel disease. In: Advanced therapy of inflammatory bowel disease (ed. by Bayless T.M., Hanauer S.B.), London, B.C. Decker, 2001, 133-137.
24. Greenstein A.J., Sachar D.B., Gibas A. Outcome of toxic dilatation in ulcerative and Crohn colitis. Journal of Clin. Gastroenterology, 1985, 7: 137.
25. Gyde S.N. Screening of colorectal cancer in ulcerative colitis: dubious benefits and high costs. Gut, 1990, 31: 1089.
26. Hendriksen C., Kreiner S., Binder V. Long-term prognosis in ulcerative colitis – based on results from a regional patient group from the county of Copenhagen. Gut, 1985, 26: 158.
27. Heppell J., Farkouh E., Dube S. Toxic megacolon: an analysis of 70 cases. Diseases Colon Rectum, 1986, 29: 789.
28. Hiwatashi N., Yao T., Watanabe H. Long-term follow-up study of «ulcerative» colitis in Japan. International journal of Gastroenterology, 1995, 30 (suppl.8): 13.
29. Hurst R.D., Finco C., Rubin M. Prospective analysis of perioperative morbidity in one hundred consecutive colectomies for ulcerative colitis. Surgery, 1995, 118: 748.
30. Kelly K.A., Pemberton J.H. Mechanisms of fecal continence: alterations after ileal pouch-anal anastomosis. In Szurszewsky J.H. (ed.): Cellular physiology and clinical studies of gastrointestinal smooth muscle. Amsterdam, Elsevier Science publishers, 1987.
31. Langoliz E., Munkholm P., Davidsen M., Binder V. Colorectal cancer risk and mortality in patients with ulcerative colitis. Gastroenterology, 1992, 103: 1444-1451.
32. Michelassi F., Fichera A. Indications for surgery in inflammatory bowel disease: the surgeon's perspective. In: Inflammatory bowel disease (ed. by J.B. Kirshner) Fifth edition. Saunders, 2000: 616-626.
33. O'Connell D.R., Pemberton J.H., Weillard L.H. Does rectal mucosa regenerate after ileoanal anastomosis. Diseases Colon Rectum, 1987, 30(1): 1.
34. Oshima H. Mechanisms of a molecular action of glucocorticoids. Jap Journal Rheumatology, 1997, 7: 1-11.
35. Parks A., Nicholls R.J., Belliveau P. Proctocolectomy with ileal reservoir and anal anastomosis. Br. J. Surgery, 1980, 67: 533.
36. Picco M.F., Bayless T. Prognostic considerations in idiopathic inflammatory bowel disease. In: Inflammatory bowel disease (ed. by J.B. Kirshner). Fifth edition. Saunders, 2000: 765-780.
37. Pinna-Pintor M., Ares P., Bona R. Severe steroid unresponsive ulcerative colitis: outcome of restorative proctocolectomy in patients undergoing cyclosporin treatment. Diseases Colon Rectum, 2000, 43: 609-613.
38. Rachmilewitz D. Coated mesalazine (5-aminosalicylic acid) versus sulphasalazine in the treatment of active ulcerative colitis: a randomized trial. Br. Med. J., 1989, 298: 82-86.
39. Riddell R.H., Path F.R.C. Pathology of idiopathic inflammatory bowel disease. In: Inflammatory Bowel Disease (ed. by J.B. Kirshner). Fifth edition. Saunders, 2000: 427-447.
40. Robert J.H., Sachar D.B. Management of severe hemorrhage in ulcerative colitis. Am. J. Surg., 1990, 159: 550.
41. Sachar D.B. Indication for surgery in inflammatory bowel disease: a gastroenterologist's opinion. In: Inflammatory bowel disease (ed. by J.B. Kirshner). Fifth edition. Saunders, 2000: 611-616.
42. Sandborn W.J. Treatment of severe ulcerative colitis. Curr. Treatment options. Gastroenterol., 1999.
43. Sandier R.S., Eisen G.M. Epidemiology of inflammatory bowel disease. In: Inflammatory bowel disease (ed. by J.B. Kirshner). Fifth edition. Saunders, 2000: 89-113.
44. Truelove S.C., Witts L.S. Cortisone in ulcerative colitis. Br. Med. J., 1955, 2: 1041.
45. Williams N.S. Restorative proctocolectomy is the first choice elective surgical procedure ulcerative colitis. Br. J. Surg., 1989, 76: 1109-1110.

СОЧЕТАННАЯ ФЛЕБОЛИМФОГРАФИЯ В ДИАГНОСТИКЕ МЕТАСТАЗИРОВАНИЯ РАКА ПРЯМОЙ КИШКИ. ФОТОДИНАМИЧЕСКАЯ ТЕРАПИЯ У БОЛЬНЫХ ЛИМФОГЕННЫМИ МЕТАСТАЗАМИ РАКА ПРЯМОЙ КИШКИ

Жуков Б.Н., Исаев В.Р., Мусиенко С.М., Савинков А.И., Мельников М.А.

Самарский Государственный Медицинский Университет, Самарский
Государственный Межведомственный НИИ
«Неионизирующие излучения в медицине», г. Самара

есмотря на существенный прогресс в клинической онкологии, в последние годы за хирургическим методом сохраняется ведущая роль в лечении больных раком прямой и ободочной кишки. В Западной Европе, например, в связи с активным проведением программ скрининга около 70 % больных раком прямой и ободочной кишки имеют опухоли, которые могут быть удалены хирургически. Однако, как показывают результаты наблюдения, даже в этом случае не менее 50 % из них погибают в дальнейшем от отдаленных метастазов. Это означает, что к моменту выявления первичной опухоли у многих больных процесс метастазирования раковых клеток давно начался и уже имеются отдаленные микрометастазы. Последние далеко не всегда можно выявить с помощью самых современных методов диагностики.

Теоретически возможность метастазирования возникает с началом ангиогенеза в опухоли, то есть тогда, когда она достигает в диаметре 1-2 мм. Сроки клинического проявления отдаленных метастазов зависят от ряда биологических особенностей опухоли, в том числе от порога метастазирования и скорости роста. Это означает, что в случае позднего начала метастазирования и медленного роста метастазов безрецидивный период будет длиннее, чем в случае ранней диссеминации и быстрого роста.

Высокая вероятность наличия отдаленных метастазов у многих больных первичным раком прямой и ободочной кишок позволяет заключить, что во времени оперативного лечения, заболевание часто уже является системным.

Лечение больных раком прямой кишки может быть успешным лишь при получении полной и достоверной информации об анатомическом и функциональном состоянии нижних конечностей и таза. Получить ее возможно на основании комплексного обследования больных, включающего в себя клинические и специальные методы обследования. При проведении общеклинического обследования обращается внимание на расположение опухоли, ее размер, характер роста.

Исследование пальцем является обязательным методом диагностики рака прямой кишки. С его помощью через прямую кишку оценивается тонус сфинктера заднего прохода, определяется подвижность образования, уточняются его размеры, характер роста, подвижность и степень распространения на окружающие ткани и органы, степень проходимости прямой кишки в области опухоли и возможность дальнейшего эндоскопического обследования, состояние параректальной клетчатки и наличие в ней лимфатических узлов. Оценивается характер выделений из прямой кишки (слизистые, гнойные, геморрагические).

Ректороманоскопия является обязательным методом обследования при диагностике рака прямой кишки. Важное значение она приобретает при диагностике опухолей верхнеампулярного отдела, ректосигмоидного изгиба, не доступного для пальцевого исследования. В последние годы широко внедрён метод эндоскопического исследования ободочной кишки – фиброколоноскопия.

Для точного определения размеров опухоли и ее протяженности, в обязательном порядке производится ультразвуковое и рентгенологическое исследование прямой кишки. С их помощью определяется прорастание опухоли в окружающие органы и ткани (мочевой пузырь, предстательную железу, влагалище и т.д.), осуществляется дифференциальная диагностика рака с другими заболеваниями прямой кишки, определяется состояние мочевыводящих путей (их сдавление, прорастание мочеточников и мочевого пузыря), исключается или подтверждается метастазирование.

Выполняются различные варианты обследования больных раком прямой кишки: ирригоскопия, экскреторная урография, цистография, лимфография, рентгенография и томография органов грудной клетки, тазовая ангиография, лимфография, сочетанная флеболимфография. Наряду с общеклиническими методами обследования больных, при отеке нижних конечностей, обусловленных сдавлением лимфатических и венозных сосудов опухолью, проводятся клиничко – функциональные

диагностические пробы, направленные на определение функционального состояния клапанного аппарата, проходимости глубоких, поверхностных и прободящих вен. Перечисленные методы диагностики широко освещены в специальной литературе, что позволяет не останавливаться на подробном изложении техники их выполнения. Функциональные пробы в диагностике рака прямой кишки и выявлении лимфогематогенных метастазов являются ориентировочными. В связи с этим возникла необходимость в применении других – более точных, хотя и более сложных, методов обследования.

Для выявления топической взаимосвязи венозных и лимфатических сосудов при онкологических процессах, а также с целью проведения дифференциального диагноза нами используется одномоментная сочетанная восходящая, функциональная флеболимфография. Исследование проводится в несколько этапов. Для окрашивания лимфатических сосудов в первый межпальцевый промежутчатый стопы вводили 0,8 – 1,0 мл 0,25 % раствора синего красителя Эванса. Затем, под местной анестезией 0,25 % раствором новокаина, разрезом 1,0 – 2,0 см позади медиальной лодыжки осуществляли катетеризацию задней большеберцовой вены полихлорвиниловым катетером. Для профилактики тромбирования катетер заполняли 5,0 мл 0,25 % раствора новокаина с 2500 ЕД раствора гепарина. Затем, на тыле стопы на 4,0 – 5,0 см выше места введения витального красителя под местной анестезией производили косо направленный разрез длиной 1,2 – 1,5 см. Как правило, в ране обнаруживали 1 – 3 окрашенных лимфатических сосуда. Для катетеризации выбирали лимфатический сосуд не менее 0,5-0,7 мм в диаметре и использовали специальные катетеры для лимфографии фирмы «Richter». Применяли водорастворимые и сверхжидкие масляные контрастные вещества. Момент включения рентгеновской трубки определяли с помощью усовершенствованной пробы Питцига, по выведенной Б.Н.Жуковым (1972) формуле:

$$T = \frac{t \cdot K}{L}$$

где:

T – время кровотока, сек;

K – коэффициент поправки к «эфирному времени», K=0,6;

t – «эфирное время», сек;

L – расстояние от точки введения раствора до гребня подвздошной кости, см;

l – расстояние от точки введения раствора до исследуемого сегмента конечности, см;

Рентгенографию нижней конечности проводили в горизонтальном положении больного при следующих условиях работы аппарата: напряжение на трубке 83 кВ, экспозиция 45-60 мс, фокусное расстояние – 170 см.

По окончании исследования катетер из задней большеберцовой вены удаляли, а катетер в лимфатическом сосуде оставляли для проведения в дальнейшем эндолимфатической фотодинамической терапии.

При проведении данного обследования мы учитывали тот факт, что у ряда больных одним из первых симптомов опухолевого поражения толстой кишки был отек конечности. Это сочетание возможно лишь в трех вариантах:

- при блокировании тазовых и паховых лимфатических узлов метастазами;
- при экстравазальном сдавлении опухолью магистральных сосудов;
- при нарушении системы гемостаза и развития тромбов.

Показаниями к проведению данного обследования являются:

- 1) отек нижней конечности неясной этиологии;
- 2) выявление метастазов в паховых и тазовых лимфатических узлах при расширенных оперативных вмешательствах;
- 3) выявление экстравазальных сдавлений и определение лимфовенозных соустьев;
- 4) контроль за радикальностью удаления регионарных лимфатических узлов в процессе оперативного вмешательства.

Сочетанная флеболимфография выполнена нами у 106 больных.

Сравнение полученных флебограмм и лимфограмм позволяет оценить состояние лимфатических и венозных магистралей и их взаимоотношение.

В комплексном обследовании больных онкологическими заболеваниями прямой кишки, сочетанная флеболимфография занимает особое место и является одним из важнейших диагностических методов. Это объясняется тем, что сочетанная флеболимфография является наиболее объективным и информативным методом обследования больных данной патологией. Она дает возможность уточнить диагноз с указанием характера патологического процесса, его локализации и протяженности. Одновременно сочетанная флеболимфография способствует получению информации об изменении в регионарных лимфатических узлах и определению объема оперативного вмешательства.

Наиболее распространенной формой рака прямой кишки у анализируемых нами больных была дифференцированная аденокарцинома. Проведенный нами анализ свидетельствует о том, что при выраженных изменениях лимфатического русла, проксимально расположенного по отношению к опухоли прямой кишки, нарушаются пути оттока лимфы и вместе с ней распространение метастазов. Так, при локализации опухоли в области заднего прохода, первичные метастазы в двух наблюдениях были обнаружены в парааортальных лимфатических узлах; при локализации в нижнем отделе ампулы прямой кишки – в подвздошных (6) и парааортальных (4) лимфатических узлах; при локализации опухоли в среднем и верхнем отделах ампулы прямой кишки метастазы, в значительном числе наблюдений, определялись в паховых лимфатических узлах.

В качестве примера приводим историю болезни больной К., 56 лет, поступившей в клинику с жалобами на быструю утомляемость, чувство тяжести в

низу живота, ощущение инородного тела в прямой кишке, иногда – примесь крови в кале. Больна в течение 5 лет. Лечилась по поводу геморроя в поликлинике по месту жительства.

Сопутствующей патологии не выявлено. При осмотре анальной области на пяти и семи часах отмечаются увеличенные наружные геморроидальные узлы без признаков кровотечения. При исследовании кишки пальцем на высоте 5 см обнаружено образование, расположенное на левой боковой стенке с переходом на заднюю стенку прямой кишки.

Образование бугристое, малоподвижное, при инструментальном исследовании отмечается контактное кровотечение. Диагноз: рак нижнеампулярного отдела прямой кишки Т3NXM0. Выполнена флеболимфография. На флебограммах патологии нет. На лимфограммах малого таза в узловой фазе отмечается субтотальный дефект наполнения подвздошных лимфатических узлов справа. В плановом порядке произведена операция – брюшно-промежностная экстирпация прямой кишки с лимфодиссекцией. На гистологических инъецированных препаратах – резко выраженные изменения лимфатического русла: тромбы в лимфатических сосудах, деформация сосудистой стенки, разрастание слепых выростов – в пределах здоровых участков. Эти изменения вызвали развитие аномальных путей движения лимфы в подвздошные лимфатические узлы. В одном из них гистологически подтверждены метастазы рака.

Патологические изменения в подвздошных лимфатических узлах, встречающиеся при раке прямой кишки, приводят к умеренным или тяжелым расстройствам лимфообращения нижних конечностей и таза. Возможности сочетанной флеболимфографии имеют определенные пределы, поскольку отсутствие изменений при этом не исключает наличие метастазов, тем более что метастазы в лимфатические узлы диаметром менее 0,5 мм выявляются только в 30 % наблюдений.

Неизмененные лимфатические узлы на флеболимфограммах размером 1 – 2 см имеют круглую или овальную форму, ровные четкие контуры и гомогенную мелкозернистую структуру. При тотальном поражении метастазами лимфатических узлов, последние не контрастируются. Изменение числа лимфатических узлов в одной или нескольких группах не поддается учету в связи с анатомической и топографической их вариабельностью. Критериями изменений лимфатических узлов служит: гипертрофия узлов (диаметр превышает 2 см); изменение формы; аномалии контрастирования. Метастатическое поражение лимфатических узлов обнаружено до операции у 98 больных.

У больных во II стадии болезни метастазы встречаются реже, чем у больных в III – IV стадиях. Количество метастазов зависит также и от локализации процесса в прямой кишке. Метастазирование чаще наблюдается при локализации опухоли в нижнем и среднем отделах прямой кишки. Наиболее важным признаком метастатического поражения лимфатических узлов является изменение их формы и формирование маргинальных лакун.

В качестве примера приводим следующее наблюдение. Больной Б., 65 лет, поступил в клинику с жалобами на выделение крови при дефекации, потерю в весе, чувство неполного опорожнения кишечника при акте дефекации. Общее состояние удовлетворительное. Болен 11 месяцев. Пальпируются увеличенные, болезненные поверхностные паховые узлы слева. АД=130-80 мм. рт. ст. В общем анализе крови и мочи изменений нет. Печень, селезенка в размерах не увеличены. При исследовании прямой кишки пальцем на высоте 7 см от заднего прохода обнаружена циркулярно расположенная, малоподвижная опухоль, суживающая просвет кишки на две трети окружности. Отмечается контактное кровотечение, взят биопсийный материал. Предварительный диагноз: рак прямой кишки Т3N1M0. Получено гистологическое заключение – аденокарцинома прямой кишки. В дооперационном периоде произведено обследование больного с выполнением двухсторонней флеболимфографии. На лимфограммах обнаружен дефект наполнения и разрушение краевого синуса наружного пахового узла. Во время операции при ревизии брюшной полости отдаленных метастазов не выявлено. Обнаружены увеличенные в размере тазовые лимфоузлы, особенно слева, с прорастанием опухоли всех слоёв стенки прямой кишки. Выполнена брюшно-анальная резекция прямой кишки с наложением одностольной сигмостомы и тазовой лимфоаденэктомией. При гистологическом исследовании удалённых лимфатических узлов в них обнаружены метастазы. В пред- и послеоперационном периоде проведен курс фотодинамической терапии. Больной выписан в удовлетворительном состоянии. Находится под нашим наблюдением в течение 4-х лет.

Считаем целесообразным выполнение одномоментной флеболимфографии для выявления блокированных тазовых и паховых лимфатических узлов метастазами, при наличии опухоли с экстравазальным сдавлением ею магистральных сосудов.

Детальное выявление причин периферического отёка при онкологических процессах в толстой кишке возможно лишь при одновременном изучении венозной и лимфатической систем. Это позволяет выявить их взаимоотношение, а также новые, не всегда учитываемые пути метастазирования опухолевых клеток по лимфовенозным анастомозам. Это исследование необходимо для уточнения диагноза и выполнения рациональной радикальной хирургической операции.

Еще в начале двадцатого столетия было обнаружено, что раковая клетка обладает одним чрезвычайно интересным свойством – она может селективно накапливать и некоторое время удерживать окрашенные вещества, как находящиеся в организме (эндогенные порфирины), так и вводимые в него извне (экзогенные порфирины). Возникла идея воздействовать на этот участок светом с длиной волны, возбуждающей лишь данные соединения, причём общая энергия света должна быть невысокой, чтобы не происходило поражения находящихся рядом здоровых клеток. Эта идея была реализо-

вана в 1978 году американским профессором Т. Дортерти. В дальнейшем метод фотодинамической терапии рака (ФДТ) получил развитие в Англии, Франции, ФРГ, Италии, Японии, Китае, ряде других стран, а с 1992 года и в нашей стране.

В настоящее время, когда различными аспектами ФДТ занимаются тысячи ученых и практикующих врачей, когда прошли лечение десятки тысяч больных раком, и открываются все новые перспективы для этого метода, большой интерес представляет сама история развития ФДТ, как широкой области фотомедицины в целом.

Прообразом современной ФДТ можно считать попытки древних египтян применять светопоглощающие препараты при кожных заболеваниях. Из древнейших исторических источников известно, что в Древнем Египте еще 6000 лет назад применяли растительные препараты, вызывающие фотореакцию в тканях. Этими препаратами лечили депигментированные участки кожи (витилиго), которые принимали за проявления проказы. Использовали природные фотосенсибилизаторы (псоралены), содержащиеся в растениях. После аппликации порошка из этих растений на депигментированные участки кожи и последующей инсоляции ярким солнечным светом, на них появлялась пигментация по типу солнечного загара.

В 1550г. до н.э. фотомедицинские процедуры уже были описаны в Эберском папирусе и священной индийской книге «Atharva Veda». Основными показаниями к фотолечению были беспигментные очаги кожи. В соответствии с древней индийской медицинской литературой применение черных семян растения «Бейвечи», или «Вейсучайка», сопровождалось экспозицией под прямым солнечным светом. Это растение содержит псоралены (фурокумарины), являющиеся анаэробными фотосенсибилизаторами. Это же растение упоминается как средство для лечения витилиго в буддистской литературе примерно с 200 г. н.э. и в китайских документах периода Сунь 10-го столетия. В своей знаменитой книге «Mofradat Al Adwiya» (13-е столетие, Египет) Ибн Эль Битар описал лечение депигментированных очагов кожи (витилиго) тинктурой из меда и порошка семян растения, называемого «Aatrillal» (эйэтриллал), которое в изобилии произрастало в долине реки Нил. Эйэтриллал был идентифицирован как растение, называемое *Ammi majus* (амми большая, или китайский тмин), содержащее различные псоралены.

В наши дни из амми получен препарат аммифурина. Его применяют при витилиго, псориазе, красном плоском лишае, нейродермите. В прошлом столетии в Египте были проведены интенсивные исследования псораленов. Были выделены из растений и химически проанализированы активные ингредиенты. Вскоре после этого, наиболее важное соединение – 8-метоксипсорален – было использовано для лечения псориаза. Фотосенсибилизация и фотохимические реакции при использовании псораленов протекали без участия кислорода.

Кислородзависимую фотодинамическую реакцию открыл зимой 1897/98 г. O.Raab – студент фарма-

кологического института (директор – проф. Н.Тарреинер) Мюнхенского университета (Paramecium). Он, разглядывая под микроскопом инфузорию-туфельку, добавил в раствор нейтральный краситель акридин и внезапно обнаружил, что солнечный луч убил всех одноклеточных животных. Руководитель студента профессор Н. Тарреинер назвал такие природные красители фотосенсибилизаторами (ФС) (von Tarreiner, 1903), а сам метод – фотодинамическим воздействием на клетку (von Tarreiner, 1904). Этот краситель, при облучении его в растворе монохроматическим светом с длиной волны попадающей в диапазон поглощения красителя, обнаружил способность убивать микроорганизм paramecia. При отсутствии облучения разрушения клеток не происходило.

Базируясь на новых знаниях по фотодинамике, Н.Тарреинер и Н.Jesionek в 1903г. провели первый сеанс ФДТ больному раком кожи, используя в качестве фотосенсибилизатора эозин. В 1905г. Н.Тарреинер и А.Jodlbauer ввели термин «фотодинамическое действие» («photodynamische Wirkung»). Первое сообщение о фототоксичности гематопорфирина сделал W.H. Hausmann в 1908 г. Он установил, что гематопорфирин – это активный сенсибилизатор для парамедий и эритроцитов. Незадолго до 1910 г. автор провел эксперименты на белых мышках, в которых развитие реакций изменялись в зависимости от количества фотосенсибилизатора или от света.

Почти полвека спустя ученые синтезировали более активный препарат – производный гематопорфирина – и обнаружили, что опухоль, пропитанная гематопорфирином, под воздействием ультрафиолета светится, а под красным светом – разрушается. Так выявили двойное свойство фотосенсибилизаторов – светиться или разрушать ткань в зависимости от длины световой волны. Это позволяет использовать метод и для диагностики, и для лечения.

ФДТ – трехкомпонентный метод лечения. Одним компонентом является фотосенсибилизатор, накапливающийся в раковых клетках. Другим компонентом ФДТ является световое воздействие. При локальном облучении светом определенной длины волны, соответствующей пику поглощения фотосенсибилизатора, ФС переходит в возбужденное состояние и передает энергию третьему компоненту – кислороду в составе гемоглобина эритроцитов. В раковых клетках начинается фотохимическая реакция с образованием третьего компонента – синглетного кислорода и кислородных свободных радикалов, оказывающих цитотоксическое воздействие на раковые клетки.

В своей работе мы использовали два экзогенных компонента: а) фотосенсибилизатор «Фотодитазин» в виде растворов для внутривенного введения и геля для наружного применения, б) лазерное излучение (полупроводниковый лазерный аппарат «Кристалл М», $\lambda = 660$ нм, мощностью 3 Вт). Третьим обязательным компонентом фотодинамической терапии является эндогенный фактор – кислород. Эффективность фотодинамического повреждения сенсибилизированной клетки определяется вну-

триклеточной концентрацией сенсibilизатора, его локализацией в клетке и фотохимической активностью (квантовым выходом генерации синглетного кислорода или свободных радикалов), подводимой световой дозой лазерного излучения, а также – способом его подведения.

Для избирательного воздействия и сохранения окружающих нормальных тканей используются волоконно-оптические методы доставки лазерного излучения к опухоли, которые наряду с избирательным накоплением фотосенсibilизатора позволяют создать в зоне облучения достаточно высокую концентрацию синглетного кислорода, вызывающего структурные и функциональные нарушения в клеточных органеллах.

Кроме прямого фототоксического воздействия при ФДТ, важную роль играют повреждающее действие на эндотелий кровеносных сосудов, гипертермический эффект, связанный с активным поглощением света раковыми клетками, цитокиновые реакции, обусловленные стимуляцией продукции фактора некроза, активацией макрофагов, лейкоцитов и лимфоцитов.

При планировании радикального хирургического лечения ФДТ проводится в три этапа.

1. Трансанальный.

За 3 дня до оперативного лечения пациенту внутривенно капельно вводят фотосенсibilизатор из расчёта 0,1 мл/кг массы тела с предварительным разведением стерильным изотоническим раствором, в условиях затемнённого помещения. Через 2 часа проводят исследование прямой кишки в зеркалах или ректороманоскопию с целью визуализации опухоли, после чего поражённые участки обрабатываются фотосенсibilизатором в форме геля. Затем к опухоли подводится гибкий моноволоконный световод с определённым сечением с целью создания оптимального светового пятна. Лазерное воздействие проводилось поверхностным контактным способом. Плотность энергии при проведении фотодинамической терапии при наружном применении фотосенсibilизатора должна быть в пределах 200 – 600 Дж/кв. см. Для определения плотности дозы используется величина плотности по пятну. Время облучения определяется по формуле:

$$T (\text{сек.}) = D (\text{Дж/см}^2) / P (\text{Вт /см}^2),$$

где T – время облучения, D – требуемая плотность энергии, P – плотность мощности.

Контроль проводится по следующим позициям:

- выходная мощность источника контролируется по встроенному прибору – дозиметру до, после и однократно в процессе каждого сеанса облучения.
- контроль распределения плотности мощности по облучаемой поверхности производится после каждой юстировки световода и после смены волновода.

Этим этапом достигается регресс воспалительных проявлений в опухоли и значительно уменьшается возможность распространения опухолевых клеток по стенке прямой кишки.

2. Эндолимфатический.

За день до операции после проведенной одномоментной сочетанной флеболимфографии к катетеру, введенному в лимфатический сосуд, подсоединялся дозатор лекарственных веществ, через который вводился фотосенсibilизатор. Введение препарата осуществлялось в течение полутора часов из расчета 0,05 мл/ кг массы тела. Далее проводилась индикация зон максимального накопления фотосенса с помощью лазерного биофотометра «Линсор». Затем, чрескожно воздействуют лазерным излучением на область паховых лимфатических узлов. Средняя плотность мощности при проведении эндолимфатической фотодинамической терапии составляет 100 – 150 Дж/кв. см. Время воздействия выбиралось по вышеприведенной формуле. После проведения эндолимфатической фотодинамической терапии достигается эффект блокирования распространения опухолевых клеток в паховые и тазовые лимфатические узлы с нормализацией дренирующей, фильтрационно-барьерной и иммунной функций лимфатических узлов, что создает более высокую степень радикальности выполняемых операций.

3. Общее воздействие.

Через два месяца после оперативного лечения больному вновь проводилась фотодинамическая терапия. Фотосенсibilизатор вводился внутривенно капельно и схема лечения не отличается от первого этапа. На этом этапе достигается гибель злокачественных клеток «in situ».

Проводимое лечение сопровождается изучением клинических, биохимических показателей, иммунограмм, а также инструментальными и рентгенологическими методами.

Необходимо отметить, что проведение ФДТ иногда является основным, так как другие виды терапии (химиотерапия, лучевая терапия) имеют достаточно много противопоказаний.

Об эффективности фотодинамической терапии свидетельствуют результаты обследования пациентов до и в послеоперационном периоде, изменении качества и продолжительность жизни наших пациентов. За последние годы фотодинамическая терапия нашла широкое применение в комплексном лечении параректальных и кишечных свищей, остроконечных кондилом перианальной области, гнойных ран. Положительный эффект отмечен при хроническом внутреннем геморрое осложнённом тромбозом узлов, в послеоперационных острых тромбозах магистральных вен нижних конечностей.

Метод ФДТ выгодно отличается от традиционных методов терапии высокой избирательностью поражения опухолевой ткани, отсутствием тяжелых местных и системных осложнений, возможностью повторения лечебной процедуры, и что важно, возможно применение его в комбинации с традиционными методами лечения.

ПАТОГЕНЕТИЧЕСКИЕ АСПЕКТЫ КОНСЕРВАТИВНОЙ ТЕРАПИИ ГЕМОРРОЯ

Ю.М. Стойко, Н.Н. Крылов, В.А. Сотникова

Национальный медико-хирургический центр им. Н.М. Пирогова
(Президент-Генеральный директор ФГУ «Национальный медико-хирургический центр им Н.И.Пирогова Росздрава – академик РАМН, проф. Шевченко Ю.Л.), г. Москва

Развитие фундаментальной медицины привело к расширению знаний в вопросах этиологии и патогенеза ряда заболеваний, что в свою очередь является базисом для совершенствования лечебно-диагностических алгоритмов. Тем не менее, как в любой сфере человеческой деятельности, в медицине есть ряд неосвещенных вопросов касающихся механизмов развития той или иной патологии. Этим во многом обусловлена невозможность предупредительного характера терапевтических мероприятий в лечении осложненных и поздних форм заболевания. Все вышесказанное в равной степени относится и к проблеме лечения геморроя.

В настоящее время наиболее частой причиной обращения населения к проктологу является геморрой. В структуре колопроктологических заболеваний он занимает около 40 % [2]. По данным разных авторов, распространенность геморроя колеблется от 4,4 % до 86 %, такой разброс показателей, очевидно, обусловлен разноречивой информацией при оценке эпидемиологических показателей [4, 12, 13, 20, 22, 32].

Геморрой («hemo rrhoe») – слово греческого происхождения, которое использовали как термин, характеризующий кровотечение из любого органа. В дальнейшем под геморроем стали понимать увеличение венозных узлов прямокишечного сплетения. Набухание кавернозных телец является следствием нарушения венозного оттока крови. В покое геморроидальные узлы находятся в спавшемся состоянии, при натуживании, за счет функционирования артериовенозных анастомозов они увеличиваются в объеме. Подслизистые венозные узлы этой зоны рассматриваются как компонент механизма осуществляющего удерживающую функцию [21, 32, 34]. Впервые концепцию «анальных подушек» описал Thompson в 1975 году [34]. В настоящее время считается, что у большей части больных имеется три геморроидальных узла, ориентированных согласно расположению концевых ветвей верхней прямокишечной артерии на 3, 7 и 11 часах по условному циферблату (при нахождении больного на спине).

В настоящее время существует две теории развития геморроя – сосудистая и механическая. Согласно первой, причиной развития геморроя яв-

ляется рефлюкс крови в верхнюю прямокишечную вену при повышении внутрибрюшного давления. Сторонники механической теории считают, что гипертрофия геморроидальных узлов является следствием дегенеративных изменений соединительнотканной ткани. Дегенеративные изменения соединительной ткани являются генетически детерминированными. С возрастом эти изменения прогрессируют, что приводит к смещению «анальных подушек» в аборальном направлении при натуживании, прохождении кала и в конечном итоге к пролапсу геморроидальных узлов [6, 17, 27].

Не вызывает сомнений, что геморрой заболевание мультифакторное с последовательным или одномоментным запуском известных и возможно еще не раскрытых механизмов. К предрасполагающим факторам развития геморроя относят нарушение регулярности стула со склонностью к запорам или поносам, хронические obstructивные заболевания легких, беременность, занятия тяжелой формой физического труда, наследственные дегенеративные изменения соединительной ткани [4, 5, 8, 11, 13, 18, 29].

По анатомическому принципу геморрой делят на внутренний и наружный. Наружный геморрой проявляется гипертрофией узлов расположенных ниже зоны аноректального перехода. К основным его проявлениям относят раздражение перianальной области, болезненное набухание в области ануса (тромбоз геморроидального узла). При внутреннем геморрое увеличиваются узлы расположенные выше зубчатой линии. Основным проявлением внутреннего геморроя является кровотечения, выпадение и ущемление геморроидальных узлов. Кровотечение при этом носят интермиттирующий характер и, как правило, эпизоды кровотечений связаны с дефекацией.

Геморрой может протекать в двух клинических формах – хронической и острой. Для хронического геморроя характерно волнообразное течение, которое без проведения лечебных мероприятий приводит к развитию острых форм заболевания. Под острой формой геморроя большинство авторов объединяют тромбоз геморроидальных узлов и профузное геморроидальное кровотечение.

По тяжести геморрой классифицируют на четыре степени (по Goligher):

I степень – выделение крови из анального канала без выпадения геморроидальных узлов;

II степень – геморроидальные узлы выпадают во время дефекации, а по её окончании вправляются самостоятельно;

III степень – выпадающие во время дефекации узлы приходится вправлять руками;

IV степень – узлы выпадают при чихании, кашле, малейшей физической нагрузке. Вправить их в анальный канал не удается.

Геморроем одинаково часто страдают представители обоего пола. Однако, отмечено более своевременное обращение к проктологу именно лиц мужского пола [12,13,14,19,20]. С возрастом вероятность развития геморроя увеличивается.

Основными проявлениями хронической формы геморроя являются ощущение инородного тела в анальной области, кровотечения, выпадения геморроидальных узлов, зуд, раздражение перианальной области. При остром геморрое – интенсивные распирающие боли в заднем проходе, которые, как правило, провоцируются затрудненным стулом, интенсивное, безболезненное выделение крови из прямой кишки [1,31].

Помимо оценки анамнеза и клинической картины необходимо проведение пальцевого исследования прямой кишки в различных положениях. При пальцевом исследовании определяются мягкие смещающиеся образования, при наружном геморрое они видны на этапе осмотра перианальной области. К инструментальным методам диагностики при геморрое относят – anosскопию, ретороманоскопию. Кроме того, с позиций онконастороженности обязательным является проведение колоно- или сигмоскопии, для исключения других более грозных причин кровотечения [31]. При инструментальном исследовании на 3, 7 и 11 часах по условному циферблату определяются синюшные или багровые выбухания. При остром геморрое (ущемлении, тромбозе геморроидальных узлов) проведение пальцевого исследования и инструментального осмотра невозможно, вследствие спазма сфинктера и выраженной болезненности исследований. Лабораторные показатели могут лишь подтвердить осложненный характер течения геморроя (признаки острой или хронической анемии, признаки воспаления).

Симптомокомплекс развивающийся при геморрое приводит к снижению качества жизни и социальной дезадаптации. Несмотря на очевидность неблагополучия в сфере здоровья и понимания сути заболевания, пациенты не спешат поделиться существующей проблемой со специалистом. Тем не менее, вне зависимости от вариантов течения геморроя не все пациенты, которым показано оперативное лечение, готовы к нему. В настоящее время разрабатывают-

ся программы эффективной консервативной терапии при геморрое, которая позволила бы избежать оперативного лечения, а также программы совершенствования хирургических приемов с акцентом на разработку патогенетически обоснованных, минимально травматичных вариантов.

Анализ мировой литературы показал, что тема консервативного лечения геморроя недостаточно освещена. Прежде всего, население мало информировано об особенностях течения заболевания, что приводит к пролонгированию периода самолечения. Кроме того, ректальное кровотечение воспринимается пациентом лишь как проявление геморроя, хотя может быть причиной более серьезных колопроктологических заболеваний. Отсюда позднее обращение пациентов с осложненными формами геморроя, а также с запущенными формами колоректального рака. Поэтому крайне важным является этап постановки диагноза, включающий мероприятия направленные на выявление других возможных причин предъявляемых больным жалоб.

Геморроидальные венозные сплетения представляют собой нормальные анатомические образования. В связи с этим, основной задачей медикаментозной терапии является устранение симптомов заболевания и факторов развития геморроя. Существует два направления медикаментозного лечения – местная и системная терапия, которые в настоящее время используются сочетано. К целям консервативной медикаментозной терапии относят: 1) купирование симптомов острых форм геморроя; 2) предотвращение развития обострений при хроническом геморрое; 3) предупреждение развития осложнений; 4) предоперационная подготовка; 5) послеоперационная терапия.

Основной задачей, гарантирующей успешность терапии следует считать регуляцию стула [26,28,35]. К запорам, как одному из факторов развития геморроя отношение двоякое. С одной стороны, высокая частота геморроя в развитых странах может быть обусловлена низким потреблением пищевых волокон и как следствие нарушением регулярности стула [8,19,29]. С другой стороны, снижение частоты геморроя в Великобритании и США, никак не продиктовано ростом потребления пищевых волокон в этих странах [6,19]. Некоторые авторы, указывают на то, что не запоры приводят к развитию геморроя, а геморрой вызывает запоры [15,20]. Размягчение каловых масс лишь опосредованно уменьшает степень повышения внутрибрюшного давления при дефекации. С этой целью используются диетические рекомендации, слабительные препараты (препараты сенны, регулакс, форлакс, гутталакс и др.), пищевые волокна (морская капуста, пшеничные отруби, льняное семя, препараты «Мукофальк», «Файберлак», «Нутриклинз»). Пищевые волокна, обладая способностью удерживать во-

ду (при условии адекватного ее потребления), способствуют нормализации пассажа химуса по кишке и регулируют, таким образом, кратность и консистенцию стула. При наличии признаков мальабсорбции назначают ферментные препараты: мезим, фестал, креон. При явлениях дисбактериоза с нарушением моторики толстой кишки применяют пробиотики, прокинетики (мотилиум, церукал, хилак-форте, бактисубтил и др.).

При хроническом геморрое в комплекс мероприятий входит применение местной терапии, направленной на устранение анального зуда и раздражения периаанальной области. Препараты для местного применения существуют в нескольких лекарственных формах: кремы, мази, свечи. Эти препараты используют короткими курсами. Для устранения местных воспалительных изменений рекомендуется использование препаратов содержащих гидрокортизон и его производные. Однако, данные об эффективности длительной терапии местными средствами и их профилактическом эффекте в научной литературе отсутствуют, в том числе и применение препаратов для местного лечения в сравнительном аспекте [30]. Непременным условием успешности консервативной терапии является осознание пациентом необходимости соблюдения всех рекомендаций и активное его участие в лечебном процессе.

Фармакотерапия острых форм геморроя более сложна и позволяет решать следующие задачи: 1) купирование болевого синдрома; 2) устранение явлений воспаления; 3) улучшение микроциркуляции в геморроидальных узлах; 4) укрепление стенки капилляров; 5) активизирование тромболитического [3]. За счет применения патогенетически обоснованной терапии достигается лечебный эффект (остановка кровотечения, уменьшение выраженности воспалительной и болевой реакций, растворение тромбов в кавернозных тельцах и т.д.). Применение тех или иных препаратов должно быть продиктовано степенью выраженности того или иного симптома при остром геморрое.

Для купирования воспалительной реакции используются нестероидные противовоспалительные препараты (НВП) системного воздействия (кетопрофен, индометацин, вольтарен и др.) и препараты местного действия, содержащие НПВП и производные гидрокортизона (постеризан, постеризан-форте). При распространении воспалительного процесса на периаанальную область используют водорастворимые мази с противовоспалительным действием (левосин, левомеколь). Постановку свечей и мазевые аппликации производят 2 – 3 раза в день после стула. Противопоказанием к использованию препаратов местного воздействия содержащих производные гидрокортизона является беременность (III триместр) и специфические инфекции различных локализаций.

При выраженном болевом синдроме рекомен-

дуют применение ненаркотических анальгетиков, а местное лечение проводят комбинированными препаратами с обезболивающим эффектом (ультрапрокт, постеризан, проктогливенол, ауробин, нефлюан, катеджель и др.).

В случае тромбоза геморроидальных узлов показано применение комбинированных препаратов с тромболитическим эффектом (проктоседил, гепатотромбин Г, ауробин, проктогливенол и др.) в комплексе с антикоагулянтами местного действия (гепатотромбин Г, нигепан, троксевазиновая и гепариновая мази и др.).

Исходя из сосудистой концепции развития заболевания, большим острым геморроем показано применение препаратов нормализующих микроциркуляцию в кавернозных тельцах геморроидальных узлов (детралекс, гинкор форте, гливенол, эскузан, троксевазин). Кроме того, улучшение микроциркуляции достигается путем использования трентала, плавикса, тиклида. Среди флеботоников наибольшее распространение получили производные флавоноидов – диосмин. Данный препарат плохо растворим в воде, и в обычной своей форме практически не всасывается в желудочно-кишечном тракте. Используют микронизированный диосмин, полученный путем воздействия на препарат сверхскоростной струей воздуха. Таким образом, количество активного вещества соприкасающегося с поверхностью слизистой оболочки желудочно-кишечного тракта увеличивается, приводя к повышению биодоступности препарата.

К микронизированным флавоноидам относится наиболее эффективный препарат Детралекс [7,16,24,33]. При приеме 1000 мг лечебный эффект развивается через 4 часа. Эффективность производных диосмина связана со следующими эффектами: 1) ингибирование синтеза простогландина E2 и тромбксана B2; 2) нарушение образования свободных радикалов; 3) потенцирование эффектов катехоламинов (норадреналина) в отношении сосудистого тонуса; 4) блокирование адгезии, миграции и деградации лейкоцитов; 5) улучшение лимфооттока. Все это позволяет воздействовать на процессы лежащие в основе проявлений острого геморроя, а также сводить к минимуму вероятность развития тромбоза геморроидальных узлов при хроническом геморрое [23]. Детралекс не обладает токсическим, тератогенным эффектом, и может быть использован у беременных и кормящих матерей [22]. При длительном приеме Детралекса потребность в системных анальгетических и местных препаратах уменьшается [25].

Патогенетический подход к использованию детралекса в лечении острого геморроя обусловлен не только фармакокинетикой этого препарата, но и теми анатомо-физиологическими особенностями, которые лежат в основе развития геморроя.

Известно, что при остром геморрое создаются

благоприятные условия для тромбообразования. Однако, вопрос о патогенезе этого процесса, а следовательно и об адекватном лечении этого осложнения остается недостаточно изученным. К числу недостаточно освещенных сторон этой проблемы относятся изменения агрегационных свойств тромбоцитов, как одного из главных параметров клеточного компонента гемостаза.

Проведенный анализ результатов комплексного обследования и лечения 86-ти больных острым геморроем, у которых были определены показатели агрегации тромбоцитов крови, взятой непосредственно из геморроидальных узлов, где выявляются тромбоциты со значительным нарушением агрегационной способности и склонностью к тромбообразованию. Все это дает возможность утверждать, что местные нарушения гемодинамики в патологически измененных геморроидальных узлах (застой крови, турбулентный ток, местная гипоксемия и др.) ведут к патологическим изменениям гемостатических свойств тромбоцитов в этих регионах, что способствует локальному тромбообразованию.

Детралекс снижает растяжимость вен, повышает венозный тонус, что способствует ускорению артериовенозного кровотока. Снижение гипертензии улучшает оксигенацию, уменьшает воспалительный отек, предохраняет стенку сосуда, ингибируя патологические ферменты. Все это свидетельствует о патогенетическом обосновании применения Детралекса в лечении острого геморроя.

При геморроидальном кровотечении в комплексную консервативную гемостатическую терапию включают препараты, влияющие на агрегацию тромбоцитов. При этом, Детралекс принимают по следующей схеме: в течение 4 дней по 2 таблетки 3 раза в день, затем по 2 таблетки 2 раза в день в течение 3 дней, в дальнейшем по 1 таблетке 2 раза в день. Эффектив-

ность Детралекса при лечении геморроидальных кровотечений достигает 91 % [3, 23]. При приеме Детралекса уменьшается риск развития кровотечений в послеоперационном периоде [9, 25]. Кроме того, при применении флавоноидов период обострения удается сократить в 2 и более раз [3]. Местно при активном кровотечении используют свечи с адреналином, свечи с гемостатическим эффектом и гемостатические губки (тахикомб, спонгостан, берипласт и др.).

В последние годы большое внимание уделяется разработке малоинвазивных методов лечения геморроя: криодеструкции, склеротерапии, лигированию геморроидальных узлов, инфракрасной фотокоагуляции. Интерес представляют работы по комбинированному применению малоинвазивных и лекарственных методов лечения этого заболевания. Показанием к применению инфракрасной фотокоагуляции является геморроидальное кровотечение при внутреннем геморрое I и II стадии. Эффективность метода при остановке кровотечения варьирует по данным разных авторов от 55,6 % до 85 %. Использование данного метода при III, IV стадиях острого геморроя нецелесообразно, так как эффективность метода при этом снижается до 22,9 %. Dimitroulopoulos D. et al. (2005 г.) на опыте лечения 351 пациента продемонстрировали высокий лечебный эффект комбинации инфракрасной фотокоагуляции и флавоноидов при осложненном течении внутреннего геморроя I и II степени. При этом, статистически значимой разницы клинического результата при изолированном применении методов не отмечено [9].

Таким образом, проблемы лечения геморроя с использованием фармакологических средств будут несомненно, совершенствоваться, с учетом различных форм и вариантов течения геморроя.

1. Ан В.К., Ривкин В.Л. Неотложная проктология. М., 2003, 57 с.
2. Жерлов Г.К., Зыков Д.В., Коновалов О.И. Рациональная хирургическая тактика лечения больных хроническим геморроем. Материалы научной конференции. М., 2005, 67-68.
3. Воробьев Г.И., Шелыгин Ю.А., Благодарный Л.А. Геморрой. М., 2002, 192 с.
4. Acheson R.M. Haemorrhoids in the adult male: a small epidemiological study. *Guys Hospital Reports*, 1960, 109: 184-195.
5. Brondel H., Gondran M. Facteurs predisposants lies If l'heredite et 11 la profession dans la maladie hemorroldaire. *Arch. Fr. Mal. App. Dig.*, 1976, 65: 541-550.
6. Burkitt D.P. Varicose veins, deep vein thrombosis, and haemorrhoids: Epidemiology and suggested aetiology. *B.M.J.*, 1972; ii: 556-561.
7. Cospite M. Double-blind, placebo-controlled evaluation of clinical activity and safety of Daflon 500 mg in the treatment of acute hemorrhoids. *Angiology*, 1994, 45: 566-573.
8. Denis J. Etude numerique de quelques facteurs ethiopathogeniques des troubles hemorroldaires de l'adulte. *Arch. Fr. Mal. App. Dig.*, 1976, 65: 529-536.
9. Dimitroulopoulos D., Tsamakidis K., Xinopoulos D., Karaitianos I. Prospective, randomized, controlled, observer-blinded trial of combined infrared photocoagulation and micro-oxidized purified flavonoid fraction versus each alone for the treatment of hemorrhoidal disease. *Clin. Ther.*, 2005, Jun., 27 (6): 746-754.
10. De Parades V., Sultan S., Bauer P. Complications anorectales coliques des suppositoires et lavements. *Gastroenterol. Clin. Biol.*, 1996, 20: 446-452.
11. Haas PA, Fox T.A., Haas G.P. The pathogenesis of hemorrhoids. *Dis. Colon Rectum*, 1984, 27: 442-450.
12. Haas F.A., Haas O.F., Schmaltz S., Fox T.A Jr. The prevalence of hemorrhoids. *Dis. Colon Rectum*, 1983, 26: 435-439.
13. Hyams L., Philpot J. An epidemiologic investigation of hemorrhoids. *Am. J. Proctol.*, 1970, 21: 177-193.


14. Gazet J.C., Redding W., Rickett J.W. The prevalence of haemorrhoids. A preliminary survey. *Proc. R. Soc. Med.*, 1970, 63: 78-80.
15. Gibbons C.P., Bannister J.J., Read N.W. Role of constipation and anal hypertonia in the pathogenesis of haemorrhoids. *Br. J. Surg.*, 1988,75: 656-660.
16. Godeberge P. Daflon 500 mg in the treatment of hemorrhoidal disease: a demonstrated efficacy in comparison with placebo. *Angiology*, 1994, 45: 574-578.
17. Graham-Stewart C. What causes hemorrhoids? A new theory of etiology. *Dis. Colon Rectum*, 1963, 6: 333-344.
18. Johanson J.F. Association of hemorrhoidal disease with diarrhea disorders: potential pathogenic relationship? *Dis. Colon Rectum*, 1997, 40: 215-219.
19. Johanson J.F., Sonnenberg A. Temporal changes in the occurrence of hemorrhoids in the United States and England. *Dis. Colon Rectum*, 1991, 34: 585-591.
20. Johanson J.F., Sonneberg A. The prevalence of haemorrhoids and chronic constipation. An epidemiologic study. *Gastroenterology*, 1990, 98: 380-386.
21. Lestar B., Penninckx F., Kerremans R. The composition of anal basal pressure. An in vivo and in vitro study in man. *Int. J. Colorectal Dis.*, 1989, 4: 118-122.
22. Loder P.B., Kamm M.A., Nicholls R.J., Phillips R.K.S. Haemorrhoids: Pathology, pathophysiology and aetiology. *Br. J. Surg.*, 1994, 81: 946-954.
23. Meyer D.C. Safety and security of Daflon 500 mg in venous insufficiency and in hemorrhoidal disease. *Angiology*, 1994, 45: 579-584.
24. Misra M.C., Parshad R. Randomized clinical trial of micronized flavonoids in the early control of bleeding from acute internal haemorrhoids. *Br. J. Surg.*, 2000, 87: 868-872.
25. Mlakar B., Kosorok P. Flavonoids to reduce bleeding and pain after stapled hemorrhoidopexy: a randomized controlled trial. *Wien. Klin. Wochenschr.*, 2005, Aug., 117 (15-16): 558-560.
26. Moesgaard F., Nielsen M.L., Hansen J.B., Knudsen J.T. High-fiber diet reduces bleeding and pain in patients with hemorrhoids: a double-blind trial of Vi-Siblin. *Dis. Colon Rectum*, 1982, 25: 454-456.
27. Parks A.G. The surgical treatment of haemorrhoids. *Br. J. Surg.*, 1956, 43: 337-351.
28. Perez-Miranda M., Gomez-Cedenilla A., Leon-Colombo T., Pajares J., Mate-Jimenez J. Effect of fiber supplements on internal bleeding hemorrhoids. *Hepatogastroenterology*, 1994, 43: 1504-1507.
29. Sielezneff I., Antoine K., Lecuyer J., Saisse J., Thirion X., Sarles J. Y a-t-il une correlation entre les habitudes alimentaires et la maladie hemorrhoidaire? *Presse. Med.*, 1998, 27: 511-512.
30. Smith L.E. Hemorrhoids. A review of current techniques and management. *Gastroenterol. Clin. North. Am.*, 1987, 16: 79-91.
31. Smud D., Kekez T., Majerovic M., Smud S. Hemorrhoids--diagnosis and treatment options. *Lijec. Vjesn.*, 2005, May-Jun., 127 (5-6): 129-133.
32. Stieve H. Uber die Bedeutung venoser Wundnetze fur den Verschluss einzelner Offnungen des menschlichen Korpers. *Dtsch. Med. Wochenschr.*, 1928, 54: 87-90, 130-133.
33. Thanapongsathom W., Vajrabukka T. Clinical trial of oral diosmin (Daflon) in the treatment of hemorrhoids. *Dis Colon Rectum*, 1992, 35: 1085-1088.
34. Thomson W.H.F. The nature of haemorrhoids. *Br. J. Surg.*, 1975, 65: 542-552.
35. Webster D.J., Gough D.C., Craven J.L. The use of bulk Ovacuant in patients with haemorrhoids. *Br. J. Surg.*, 1978, 65: 291-292.

Alterna - комплексная система,
представленная широким
ассортиментом
одно- и двухкомпонентных средств
ухода за стомой

Надежное крепление



Эффективный фильтр



Спиралевидная структура нового
клеявого слоя содержит два адгезива,
обладающих различными свойствами.
Один адгезив обеспечивает надежное
приклеивание к коже, другой -
безболезненное отклеивание.

вие – уменьшает растяжимость вен и венозный застой. На уровне микроциркуляции – снижает проницаемость, ломкость капилляров и повышает их резистентность.

Показания к применению:

Терапия симптомов венозно-лимфатической недостаточности:

– ощущение тяжести в ногах;

– боль;

– «утренняя усталость» ног, судороги;

– трофические нарушения.

Симптоматическая терапия обострения геморроя.

Противопоказания: известная повышенная чувствительность к препарату.

Беременность и период кормления грудью: *Беременность.* Эксперименты на животных не показали тератогенных эффектов. До настоящего времени не было сообщений о каких-либо побочных эффектах при применении препарата у беременных женщин. *Кормление грудью.* Из-за отсутствия данных относительно экскреции препарата в молоко кормящим матерям не рекомендуется прием препарата.

Способ применения и дозы: Внутрь. Рекомендуемая доза – 2 таблетки в день: 1 таблетка – в середине дня и 1 таблетка – вечером во время приема пищи. В период обострения геморроя – 6 таблеток в день в течение 4 дней, затем 4 таблетки в день в течение последующих 3 дней.

Побочное действие: Крайне редко: желудочно-кишечные и нейровегетативные расстройства. Серьезных побочных эффектов, требующих отмены препарата, не наблюдалось.

Взаимодействие с другими лекарственными средствами: Не отмечалось.

Регистрационное удостоверение выдано фирме «Лаборатории Сервье». Произведено «Лаборатории Сервье Индастри», Франция.

115054, Москва, Павелецкая пл., д. 2, стр. 3
Тел.: (495) 937-07-00, факс: (495) 937-07-01